

Neuroprotective Effect of Alcoholic Extract of *Salvia chloroleuca* Against Neuronal Degeneration of Alpha Motoneurons of Anterior Horn Spinal Cord after Sciatic Nerve Injury in Rats

Razavi M.¹ MSc, Tehranipour M.* PhD, Khayat-zadeh J.¹ PhD

*Biology Department, Basic Sciences Faculty, Mashhad Branch, Islamic Azad University, Mashhad, Iran

¹Biology Department, Basic Sciences Faculty, Mashhad Branch, Islamic Azad University, Mashhad, Iran

Abstract

Aims: Any damages to the nerve fiber blocking connection with the neurons cell body (vital cell substances synthesis part), can lead to degenerative changes in proximal and distal parts of the damaged neuron. Some plants due to the antioxidant substances are effective in the survival and division of the neurons. This study aimed to investigate the effect of alcoholic extract of *Salvia chloroleuca* leaves on destruction of spinal cord anterior horn alpha motoneurons after sciatic nerve injury in rats.

Materials & Methods: In this experimental study 24 male Wistar rats aged 12 weeks and weighting 200-250 gr were provided. The animals were divided into 4 (each=6) control, damaged, damaged + treatment with 50mg/kg alcoholic extract and damaged+treatment with 75mg/kg alcohol extract groups. To calculate the alpha motoneurons in the anterior horn of the spinal cord in the right side the dissector method was used. Data were analyzed using Minitab 13 software by independent T and ANOVA tests.

Findings: The mean density of alpha motoneurons in spinal anterior horn in control group was 1711.5 ± 47.4 , in damaged was 730.7 ± 33.4 , in damaged+treatment with 50mg/kg alcoholic extract was 1211.2 ± 34.8 and in damaged+treatment with 75mg/kg alcoholic extract was 987.4 ± 36.8 . Mean difference between both treatment groups and damaged group was significant ($p=0.001$).

Conclusion: *Salvia chloroleuca* leaf extract increases the density of alpha motor neurons in the anterior horn of the spinal cord in rats with sciatic nerve injury, and this increase in neuronal density is associated with the intake of the extract.

Keywords

Salvia (<http://www.ncbi.nlm.nih.gov/mesh/68027544>);

Nerve Degeneration (<http://www.ncbi.nlm.nih.gov/mesh/68009410>);

Sciatic Nerve (<http://www.ncbi.nlm.nih.gov/mesh/68012584>);

Neuroprotective Agents (<http://www.ncbi.nlm.nih.gov/mesh/68018696>)

* Corresponding Author

Tel: +985138435050

Fax: +985138435050

Address: Biology Department, Basic Sciences Faculty, Islamic Azad University of Mashhad, Rahnama'ei Street, Mashhad, Iran

maryam_tehranipour@mshdiau.ac.ir

Received: October 18, 2013

Accepted: July 16, 2014

ePublished: September 23, 2014

اثر حفاظت نورونی عصاره الکلی برگ *سالویا کلرولیکا* در برابر تخریب نورون‌های حرکتی آلفای شاخ قدامی نخاع پس از آسیب عصب سیاتیک در موش صحرایی

مریم رضوی MSc

گروه زیست‌شناسی، دانشکده علوم پایه، واحد مشهد، دانشگاه آزاد اسلامی، مشهد، ایران

مریم طهرانی‌پور * PhD

گروه زیست‌شناسی، دانشکده علوم پایه، واحد مشهد، دانشگاه آزاد اسلامی، مشهد، ایران

چینا خیاط‌زاده PhD

گروه زیست‌شناسی، دانشکده علوم پایه، واحد مشهد، دانشگاه آزاد اسلامی، مشهد، ایران

چکیده

اهداف: هر نوع آسیبی که ارتباط فیبر عصبی را با جسم سلولی نورون که محل سنتز مواد حیاتی سلول است قطع نماید، می‌تواند منجر به تغییرات تخریبی در بخش‌های داخلی تر و خارجی تر نورون ضایعه‌دیده شود. برخی گیاهان به علت داشتن مواد آنتی‌اکسیدانی در بقا و تقسیم نورون‌ها موثرند. این مطالعه به منظور تعیین اثر عصاره الکلی برگ *سالویا کلرولیکا* بر تخریب نورون‌های حرکتی آلفای شاخ قدامی نخاع پس از آسیب عصب سیاتیک در موش صحرایی انجام شد.

مواد و روش‌ها: برای انجام این مطالعه تجربی ۲۴ سر موش صحرایی نر و بیستار با سن تقریبی ۱۲ هفته و وزن ۲۰۰ تا ۲۵۰ گرم تهیه شد. حیوانات به ۴ گروه عتایی کنترل، آسیب، آسیب+تیمار با دوز ۵۰ میلی‌گرم بر کیلوگرم عصاره الکلی و آسیب+تیمار با دوز ۷۵ میلی‌گرم بر کیلوگرم عصاره الکلی تقسیم شدند. برای شمارش نورون‌های حرکتی آلفای شاخ قدامی نخاع در سمت راست، از روش دایسکتور استفاده شد. داده‌ها با استفاده از نرم‌افزار Minitab 13 و آزمون‌های آماری T مستقل و آنالیز واریانس یک‌طرفه تجزیه و تحلیل شدند.

یافته‌ها: میانگین چگالی نورون‌های آلفای شاخ قدامی نخاع در گروه کنترل $1711/5 \pm 47/4$ ، آسیب $730/7 \pm 33/4$ ، آسیب+تیمار با دوز ۵۰ میلی‌گرم بر کیلوگرم عصاره الکلی $1211/2 \pm 34/8$ و آسیب+تیمار با دوز ۷۵ میلی‌گرم بر کیلوگرم عصاره الکلی $987/4 \pm 36/8$ تعیین شد. اختلاف میانگین هر دو گروه تیمار با گروه آسیب معنی‌دار بود ($p=0/001$).

نتیجه‌گیری: عصاره الکلی برگ *سالویا کلرولیکا* باعث افزایش چگالی نورون‌های حرکتی آلفای شاخ قدامی نخاع در موش‌های صحرایی با آسیب عصب سیاتیک می‌شود و این افزایش چگالی نورونی با میزان عصاره دریافتی ارتباط دارد.

کلیدواژه‌ها: سالویا، انحطاط عصبی، عصب سیاتیک، مواد حفاظت‌کننده نورونی

تاریخ دریافت: ۱۳۹۲/۰۷/۲۶

تاریخ پذیرش: ۱۳۹۳/۰۴/۲۵

* نویسنده مسئول: maryam_tehrani pour@mshdiau.ac.ir

مقدمه

هر نوع آسیبی که ارتباط فیبر عصبی را با جسم سلولی نورون که محل سنتز مواد حیاتی سلول است قطع نماید، می‌تواند منجر به تغییرات تخریبی در بخش‌های داخلی تر و خارجی تر نورون ضایعه‌دیده شود. در این وضعیت بخش خارجی تر و غلاف میلین اطراف آن به تدریج فاگوسیت شده و کاملاً تخریب می‌شود و در بخش داخلی تر نیز تخریب انحطاطی با سرعت کمتری به وقوع می‌پیوندد. متعاقب این تغییرات، جسم سلولی نورون‌ها متورم می‌شود، اجسام نیسل (Nissl Body) ناپدید شده و هسته به حاشیه جسم سلولی رانده می‌شود که می‌تواند پدیده کروماتولیز و در نهایت مرگ سلولی را به دنبال داشته باشد [۱].

اگرچه بیشتر آسیب‌های آکسونی با آزادسازی جریان پیام‌رسانی کلسیم همراه است، برخی آسیب‌های آکسونی که منجر به تخریب حاد آکسونی می‌شوند، با جدایی بخش داخلی تر و انتهای خارجی به سرعت و در طول ۳۰ دقیقه پس از آسیب به وقوع می‌پیوندد [۲]. اگر آسیب در سیستم عصبی محیطی اتفاق بیفتد، قسمت از دست‌رفته می‌تواند مجدداً رشد کرده یا بازسازی شود که برای این منظور سلول‌های شوان تکثیر شده و از سمت داخلی تر عصب تا اولین گره رانویه و از قسمت خارجی تر عصب تا انتهای عصب را پُر می‌کنند. در نهایت، مخروط رشد (فیلامان‌هایی با سرهای پیازی شکل که از انتهای داخلی تر عصب خارج می‌شود) به همراه سلول‌های شوان به سمت انتهای آسیب‌دیده حمله می‌کند و سپس میلین‌سازی از سمت داخل به خارج عصب صورت می‌گیرد. به دنبال تغییرات بازسازی در آکسون، جسم سلولی به حالت طبیعی درمی‌آید و تورم سلولی کم می‌شود و هسته به مرکز بازمی‌گردد [۳].

سالویا یکی از بزرگترین جنس‌های تیره نعناعیان محسوب می‌شود که دارای بیش از ۹۰۰ گونه در جهان از جمله *سالویا کلرولیکا* (*Salvia chloroleuca*) است [۵]. *سالویا کلرولیکا* گیاهی گلدار، نهان‌دانه، دولپه‌ای، پیوسته‌گلبرگ، از رده توبی فلورال، راسته فرعی شاه‌پسند و تیره نعناعیان است. این جنس همچنین پراکندگی نسبتاً وسیعی در فلور گیاهی ایران دارد، به طوری که تاکنون حدود ۵۸ گونه سالویا در ایران شناسایی و گزارش شده است که از این تعداد، بالغ بر ۱۷ گونه آنها اندمیک هستند [۶]. *سالویا کلرولیکا* حاوی ۹۸٪ اسانس (روغن فرّار) است [۷]. تحقیقات حاکی از شناسایی ۳۴ ترکیب در اسانس *سالویا کلرولیکا* است که شامل ۳۷/۴٪ ترکیبات مونوترپنی هیدروکربنی مانند آلفا پینن و بتا پینن، ۲۶/۱٪ مونوترپن‌های اکسیژنه مانند ۱، ۸- سینئول و کارواکرول، ۱۸/۲٪ ترکیبات سزکویی‌ترین مانند بتاکاریوفیلن و جرماکرن‌دی، ۹/۷٪ سزکویی‌ترین اکسیژن‌دار، ۷/۱٪ ترکیبات دیگر (بی‌سیکلوجرماکرن، اسپاتولول، ساینین و غیره) است [۸-۱۰]. مریم‌گلی دارای خواص درمانی مهمی است که درمان‌کننده بسیاری

از بیماری‌ها از جمله سرماخوردگی، برونشیت، ناراحتی‌های گوارشی، سل و بیماری‌های پوستی است [۱۱]. همچنین گیاهان این جنس خواص دارویی بر سیستم عصبی مرکزی دارند که می‌توان به اثرات ضدالتهابی، ضداسکایشی، ضد درد، ضد تب، آرام‌بخش، خواب‌آور و ضد تشنج اشاره کرد [۱۲]. نتایج پژوهش‌های متعددی نشان می‌دهد که این گونه دارای خاصیت آنتی‌اکسیدانی، ضدالتهابی، ضد درد، ضد آپوپتوز، ضد میکروبی و غیره است [۷، ۱۵-۱۳].

با توجه به اینکه تاکنون پژوهشی در زمینه بررسی اثرات عصاره الکلی برگ *سالویا کلورولونیکا* صورت نگرفته است، لذا این مطالعه به منظور تعیین اثر عصاره الکلی برگ *سالویا کلورولونیکا* بر تخریب نورون‌های حرکتی آلفای شاخ قدامی نخاع پس از آسیب عصب سیاتیک در موش صحرایی انجام شد.

مواد و روش‌ها

برای انجام این مطالعه تجربی ۲۴ سر موش صحرایی نر ویستار با سن تقریبی ۱۲ هفته و وزن ۲۰۰ تا ۲۵۰ گرم از موسسه سرم‌سازی رازی در سال ۱۳۹۱ خریداری شد. موش‌ها در حیوانخانه گروه زیست‌شناسی دانشکده علوم دانشگاه آزاد اسلامی واحد مشهد تا زمان آزمایش نگهداری شدند. شرایط نگهداری دمای 21°C ، رطوبت ۵۰٪ و چرخه نوری ۱۲ ساعت روشنایی و ۱۲ ساعت تاریکی بود و همگی امکان دسترسی به آب و غذای کافی داشتند و پروتکل‌های بین‌المللی اخلاقی کار با حیوانات آزمایشگاهی رعایت شد. حیوانات به ۴ گروه عتایی کنترل، آسیب، آسیب+تیمار با دوز ۵۰ میلی‌گرم بر کیلوگرم عصاره الکلی و آسیب+تیمار با دوز ۷۵ میلی‌گرم بر کیلوگرم عصاره الکلی تقسیم شدند.

برگ *سالویا کلورولونیکا* پس از تهیه توسط مرکز هرباریوم دانشکده علوم پایه دانشگاه آزاد اسلامی مشهد به شماره هرباریومی ۹۱۸۴ تایید و توسط آسیاب کاملاً خرد و عصاره الکلی با استفاده از دستگاه سوکسله تهیه شد. برای این کار ۵۰ گرم پودر خشک برگ گیاه ابتدا داخل کاغذ مخصوص کارتوش ریخته و در دستگاه قرار گرفت و از ۴۵۰ سی‌سی اتانول خالص به‌عنوان حلال استفاده شد. در پایان عصاره‌گیری با استفاده از کاغذ صافی عصاره فیلتر شد و سپس حذف حلال از عصاره الکلی صورت گرفت.

موش‌های صحرایی هر گروه با تزریق درون‌صفاقی ماده بیهوشی رامیون و کتامین به نسبت ۶ و ۶۰ میلی‌گرم بر کیلوگرم بیهوش شدند [۱۶]. پس از زودن موهای زاید ناحیه خلف ران راست حیوان، پوست به اندازه ۳-۲ سانتی‌متر شکافته شد و با کنار زدن عضلات خلف ران، عمل آسیب‌رسانی عصب سیاتیک با استفاده از قیچی قفل‌دار (قفل دوم) به مدت ۶۰ ثانیه صورت گرفت. پس از آسیب به عصب، محل ضایعه ضد عفونی و توسط گیره فلزی بخیه شد. در گروه‌های تیمار اولین مرحله تزریق عصاره با دوز ۵۰ و ۷۵ میلی‌گرم بر کیلوگرم وزن بدن به‌صورت درون‌صفاقی بلافاصله

پس از آسیب به عصب انجام شد و این دوزها به دلیل اثبات بیشتر اثر عصاره *سالویا استامی‌نئا* در نظر گرفته شد [۱۷]. پس از به‌هوش آمدن موش‌های صحرایی، آنها به قفس‌های جداگانه انتقال داده و در شرایط استاندارد حیوانخانه نگهداری شدند. دومین مرحله تزریق درون‌صفاقی عصاره در گروه‌های تیمار ۷ روز پس از اولین تزریق صورت گرفت. پس از ۲۸ روز از تاریخ آسیب با استفاده از روش پرفیوژن، ابتدا بافت‌های بدن حیوانات تا حدی تثبیت شد، سپس از نخاع ناحیه کمری آنها نمونه‌برداری صورت گرفت [۱۷]. نخاع تا انتهای مخروط انتهایی از داخل ستون مهره‌ها خارج شد. سپس از انتهای مخروط انتهایی نخاع ۱۸ میلی‌متر بالا رفته و نمونه‌هایی به طول ۸ میلی‌متر تهیه شد. با توجه به اینکه عصب سیاتیک از ۵ ریشه عصب شامل اعصاب چهارم و پنجم در نخاع (L4-L5) و اول تا سوم خاجی (S1-S3) منشأ می‌گیرد، نمونه‌های ۸ میلی‌متری تهیه‌شده، محدوده جسم سلولی نورون‌های تشکیل‌دهنده عصب سیاتیک بودند (بخش‌های ۲۴ تا ۲۸ نخاعی) [۱۶]. نمونه‌های تهیه‌شده به مدت ۲ هفته درون تثبیت‌کننده قرار گرفت و پس از آن وارد مراحل پاساژ بافتی شد که شامل ۳ مرحله آبیگری از بافت با استفاده از الکل، شفاف‌سازی توسط زایلین و مرحله آغشتگی با پارافین بود. برش‌گیری با استفاده از دستگاه میکروتوم مدل Cut 6062 (SLEE medical GmbH؛ آلمان) انجام شد، به طوری که برش‌هایی با ضخامت ۷ میکرون ایجاد شد. برش‌گیری به صورت سریال صورت گرفت و از هر ۳۰ برش، ۳ برش متوالی به لام منتقل شد و در نهایت، از هر نمونه ۳۰ لام تهیه شد. پس از آن نمونه‌ها با استفاده از رنگ آبی تلوئیدین رنگ‌آمیزی شدند. در سلول‌های عصبی اجسام نیسل براساس استفاده از رنگ‌های بازی محلول در تامپون‌های ویژه‌ای آشکار می‌گردند. لذا در این مطالعه برای مشخص شدن جسم سلولی و اجزای آن، از رنگ آبی تلوئیدین استفاده شد [۱۸]. در مرحله بعدی با استفاده از فتومیکروسکوپ (Zeiss؛ آلمان شرقی) از منطقه شاخ قدامی نخاع در سمت راست در لام‌های تهیه‌شده، از ۲ برش متوالی عکس‌هایی گرفته شد. برای شمارش نورون‌های حرکتی آلفای شاخ قدامی نخاع در سمت راست، از روش دایسکتور استفاده شد. در این روش نورون‌ها در چارچوب مرجع شمارش می‌شوند. اگر ذره‌ای در چارچوب مرجع باشد ولی در چارچوب بعدی (در برش متوالی بعدی) نباشد؛ در شمارش به حساب می‌آید، اما اگر نورونی در هر ۲ چارچوب باشد، در شمارش محسوب نمی‌شود [۱۷]. پس از شمارش نورون‌ها چگالی نورونی توسط فرمول "حجم چارچوب نمونه‌برداری × مجموع دفعات نمونه‌برداری شده در یک نمونه/مجموع نورون‌های شمارش شده در یک نمونه" محاسبه شد.

داده‌ها با استفاده از نرم‌افزار Minitab 13 و آزمون‌های آماری T مستقل (برای مقایسه وضعیت جسم سلولی نورون‌های حرکتی نخاع و آنالیز واریانس یک‌طرفه (برای مقایسه دوتایی گروه‌ها از نظر

میانگین چگالی نورون‌های آلفای شاخ قدامی نخاع) تجزیه و تحلیل شدند. سطح معنی‌داری آزمون‌ها کمتر از ۰/۰۰۱ در نظر گرفته شد.

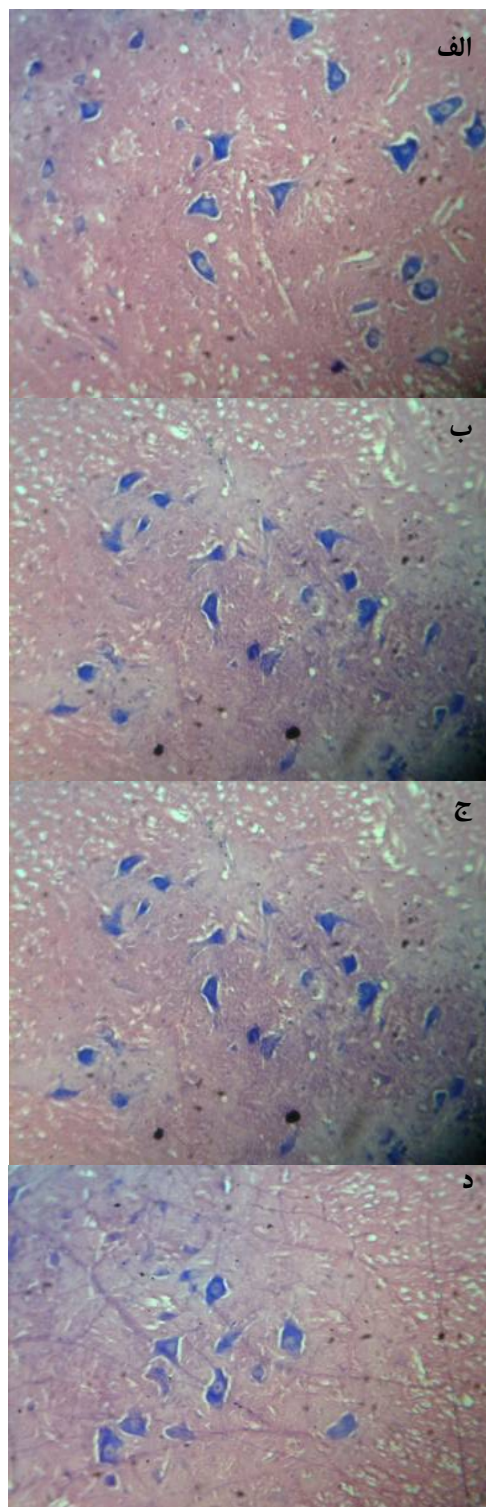
یافته‌ها

میانگین چگالی نورون‌های آلفای شاخ قدامی نخاع در گروه کنترل ۱۷۱۱/۵±۴۷/۴، آسیب ۷۳۰/۷±۳۳/۴، آسیب+تیمار با دوز ۵۰ میلی‌گرم بر کیلوگرم عصاره الکلی ۱۲۱۱/۲±۳۴/۸ و آسیب+تیمار با دوز ۷۵ میلی‌گرم بر کیلوگرم عصاره الکلی ۹۸۷/۴±۳۶/۸ تعیین شد. میانگین چگالی نورون‌های شاخ قدامی نخاع در گروه کنترل و آسیب اختلاف آماری معنی‌داری نشان داد ($p=0/001$). اختلاف میانگین هر دو گروه تیمار با گروه آسیب معنی‌دار بود ($p=0/001$). در گروه‌های تیمار و کنترل، جسم سلولی نورون‌های حرکتی نخاع وضعیت عادی داشته و تخریب در آنها کمتر دیده می‌شود که بیانگر اثرات حفاظتی عصاره الکلی برگ *سالویا کلورولوئیکا* بر جسم سلولی نورون‌ها پس از آسیب عصب سیاتیک بود (شکل ۱).

بحث

این مطالعه نشان داد که آسیب عصب سیاتیک سبب کاهش معنی‌دار نورون‌های حرکتی آلفای شاخ قدامی نخاع موش صحرایی می‌شود که فرآیند کروماتولیز و مرگ نورونی را تایید می‌کند و عصاره الکلی برگ *سالویا کلورولوئیکا* به میزان ۵۰ و ۷۵ میلی‌گرم بر کیلوگرم وزن بدن در موش‌های صحرایی با آسیب عصب سیاتیک، باعث افزایش معنی‌دار چگالی نورون‌های حرکتی آلفای شاخ قدامی نخاع می‌شود.

آسیب‌های نخاعی منجر به بروز آپوپتوز و راه‌اندازی مسیرهای مرگ داخل سلولی می‌شوند. مطالعه کینوگاسا و همکاران نشان می‌دهد که آکسوتومی و له‌شدگی عصب، آپوپتوز را در نورون‌ها القا می‌کند [۱۹]. بیان محصولات ژن‌های آغازگر آپوپتوز از جمله فاکتور ۱ فعال‌کننده آپوپتیک، باکس و کاسپازهای ۳ و ۹ بعد از آسیب سیاتیک دیده شده است. آسیب مکانیکی اولیه باعث خونریزی مرکزی و نکروز در ماده خاکستری می‌شود و به دنبال آن منجر به تخریب نورون‌ها، سلول‌های پشتیبان گلیال و رگ‌های خونی، افزایش غلظت گلوتامات، کاهش سطح cAMP و آپوپتوز می‌شود [۲۰]. مطالعات بیانگر این مطلب است که *سالویا کلورولوئیکا* خاصیت آنتی‌آپوپتوزی دارد و طبق گزارشی که در سال ۲۰۱۱ توسط زریق‌امی و همکاران مطرح شده است، اثر آنتی‌آپوپتیک این گیاه به اثبات رسیده است [۲۱]. در روند آسیب عصب، فرآیندهای التهابی فعال می‌شوند. چندساعت پس از قطع مکانیکی اعصاب و رشته‌های عصبی، سلول‌های التهابی به منطقه آسیب‌دیده وارد شده و باعث پدیدآمدن محیط شیمیایی زبان‌آور می‌شود [۲۲]. احتمالاً عصاره الکلی برگ گیاه با داشتن اثرات ضدالتهابی از پیشرفت آنها جلوگیری می‌کند؛ به طوری که در پژوهش حاضر نیز در گروه‌های تیمار پیشرفت ضایعه کُند شده بود.



شکل ۱) نورون‌های حرکتی آلفای شاخ قدامی نیمه راست نخاع. الف) گروه کنترل؛ ب) گروه آسیب؛ ج) گروه تیمار با ۵۰ میلی‌گرم به ازای هر کیلوگرم وزن بدن عصاره الکلی؛ د) گروه تیمار با ۷۵ میلی‌گرم به ازای هر کیلوگرم وزن بدن عصاره الکلی (بزرگنمایی ×۱۶۰)

در مقایسه‌ای که بین گروه‌های تیمار با دوز ۵۰ میلی‌گرم عصاره الکلی و تیمار با دوز ۷۵ میلی‌گرم عصاره الکلی صورت گرفت، مشخص شد که هر دو گروه تیمار شده اثرات محافظت نوروئی واضحی در مقایسه با گروه آسیب اعمال کرده‌اند ($p < 0.001$) و این مطلب بیانگر آن است که عصاره‌های الکلی برگ *سالویا کلورولوتیکا* در دوزها و دفعات مورد استفاده اثرات محافظت نوروئی بر آلفاموتونورون‌های شاخ قدامی نخاع داشته و این اثر حفاظتی در گروه تیماری که دوز ۵۰ میلی‌گرم عصاره الکلی را دریافت کرده‌اند بیشتر نمایان است. ضمن اینکه تفاوت معنی‌داری ($p < 0.001$) میان این دو گروه از لحاظ چگالی نوروئی وجود دارد. شاید بتوان اینگونه توجیه کرد که در مقایسه اثر حفاظتی بین عصاره الکلی با دوز ۵۰ و ۷۵ میلی‌گرم، با بالا رفتن دوز اثرات محافظت نوروئی کمتر شده که احتمالاً عصاره الکلی در دوز بالا دارای اثر تجمعی است که باعث شده اثرات حفاظتی کمتری نشان دهد. همچنین در بعضی آزمایشات مشاهده شده که در دوز بالا علاوه بر اینکه اثر حفاظتی روی نمی‌دهد، حتی اثر سمیت خود را اعمال می‌کند و موجب مرگ‌ومیر موش‌های صحرایی می‌شود [۲۹].

امید می‌رود نتایج حاصل از این مطالعه چشم‌انداز روشنی برای پژوهش‌های بیشتر در زمینه‌های خواص داروئی از جمله خواص ضدالتهابی و ضدآپوپتوزی را فراهم کند و نتایج حاصل بتواند گامی موثر در جهت ساخت داروهای گیاهی برای ترمیم جسم سلولی نورون‌های ضایعه‌دیده بردارد و از پیشرفت ضایعات حاصل از تخریب عصب سیاتیک تا حد ممکن جلوگیری کند.

نتیجه‌گیری

عصاره الکلی برگ *سالویا کلورولوتیکا* باعث افزایش چگالی نورون‌های حرکتی آلفای شاخ قدامی نخاع در موش‌های صحرایی با آسیب عصب سیاتیک می‌شود و این افزایش چگالی نوروئی با میزان عصاره دریافتی ارتباط دارد.

تشکر و قدردانی: از همه همکاران گروه زیست‌شناسی دانشکده علوم، دانشگاه آزاد اسلامی واحد مشهد و مدیریت محترم گروه سرکار خانم دکتر خیاطزاده و ریاست محترم دانشکده علوم آلفای دکتر خورشید تشکر و قدردانی می‌شود.

تاییدیه اخلاقی: موردی توسط نویسندگان گزارش نشده است.

تعارض منافع: موردی توسط نویسندگان گزارش نشده است.

منابع مالی: این مقاله مستخرج از پایان‌نامه کارشناسی‌ارشد در رشته علوم جانوری و هزینه‌های آن بر عهده دانشجو بوده است.

بتاکاروفیلین (BCP) یک ترکیب سزکویی‌ترین است. آزمایشات نشان می‌دهد که این ترکیب دارای عمل بی‌حسی موضعی قوی و کاهش درد بوده که این اثر مربوط به سرکویی‌گیرنده‌های حسی درگیر در بافت درد است [۲۳]. این ماده همچنین دارای اثر ضدتورمی و التهابی در چندین مدل حیوانی از جمله ادم پنجه پا بر اثر پروستاگلاندین E و کارائینان [۲۳] و همچنین کولیت روده بزرگ ناشی از سولفات سدیم دکستران (DSS) در موش بوده است که این ترکیب اثر ضدالتهابی خود را از طریق بلوک تولید پیش‌التهاب‌های بیوشیمیایی مثل لوکوترین و پروستاگلاندین اعمال کرده و نیز آزادسازی هیستامین و دیگر میانجی‌های آلرژیک را مهار می‌کند [۱۴]. مهار سیکلواکسیژناز اولین ویژگی ضدالتهابی مشاهده شده ۱، ۸- سینئول است [۱۵]. این ماده دارای اثرات آنتی‌اکسیدان و مهار تولید واسطه‌های التهابی نظیر سایتوکاین‌ها، پروستاگلاندین‌ها و لوکوترین‌ها از لیپوپولی‌ساکاریدهای تحریک‌شده مونوسیت‌های خون انسانی در محیط کشت است [۲۴]. کارواکرول موجود در مریم‌گلی یک ترکیب فنلی مونوترپنی نامحلول در آب و قابل حل در الکل و اتر است که مانند داروی ضدالتهاب ایندومتاسین ۶ با مهار آنزیم سیکلواکسیژناز ۲، سنتز پروستاگلاندین از آراشیدونیک‌اسید را متوقف می‌کند [۲۵]. اثرات ضددرد این ماده در چندین آزمون نشان داده شده است که از جمله آنها می‌توان به آزمون فرمالین اشاره کرد که حساسیت مرکزی به‌وجودآمده در سطح نخاعی را بعد از التهاب محیطی مشخص می‌کند. همچنین گزارشات متعددی دال بر دخالت سیستم‌های نوروترانسمیتری نظیر ماده P، گلوتامات، سروتونین و هیستامین در پاسخ فرمالینی ارایه شده است [۲۶]. آزمون‌های هات‌پلیت، میله‌دوار، انقباضات شکمی القا شده با اسیداستیک و همچنین جعبه باز، از جمله مواردی هستند که اثرات ضددرد و ضدالتهابی این ماده گزارش شده است [۲۷]. همچنین اثر شبه ضدافسردگی کارواکرول در موش بررسی و به اثبات رسیده است [۲۸].

یکی دیگر از عوامل موثر در مرگ سلولی رادیکال‌های آزاد هستند. براساس نتایج پلانس و فیریر، به دنبال ایجاد صدمه میزان رادیکال‌های آزاد در بدن افزایش می‌یابد و تولید بیش از اندازه رادیکال آزاد سبب صدمه به عملکردهای سلولی می‌شود [۲۹]. مطالعه اسدی و همکاران نشان می‌دهد که عصاره متانولی *سالویا کلورولوتیکا* خاصیت آنتی‌اکسیدانی قوی و محافظت نوروئی دارد. در این بررسی *سالویا کلورولوتیکا* حاوی بالاترین ترکیبات فنولی و فلاونوئیدهای مهمی مانند رزمارینیک‌اسید و کاتکین با خاصیت آنتی‌اکسیدانی بالا و همچنین کوئرستین، روتین و لوتئولین است که این فلاونوئیدها از طریق به‌دام‌اندازی یون‌های فلزی فعالیت آنتی‌اکسیدانی خود را اعمال می‌کنند. در این مطالعه خاصیت آنتی‌اکسیدانی بالا را به وجود این ترکیبات فنولی و فلاونوئیدی نسبت داده شده است [۷].

منابع

- 16- Behnam-Rasouli M, Nikravesh MR, Mahdavi-Shahri N, Tehranipour M. Post-operative time effects after sciatic nerve crush on the number of alpha motoneurons, using a stereological (Disector). *Iran Biomed J.* 2000;4(1):45-9.
- 17- Tehranipour M, Ghadamyari T. The effects of root aquatic extract of *Salvia staminea* on neuronal density of alpha motoneurons in spinal cord anterior horn after sciatic nerve compression in rats. *J Biol Sci.* 2010;10(1):48-52.
- 18- Kiernan J. *Histological and histochemical methods: Theory and practice.* 4th ed. New York: Cold Spring Harbor Laboratory Press. 2008;214-39.
- 19- Kinugasa T, Ozaki S, Hamanaka S, Kudo N. The effects of sciatic nerve axotomy on spinal motoneurons in neonatal Bax-deficient mice. *Neurosci Res.* 2002;44(4):439-46.
- 20- Nestic O, Xu GY, McAdoo D, High KW, Hulsebosch C, Perez-Pol R. IL-1 receptor antagonist prevents apoptosis and caspase-3 activation after spinal cord injury. *J Neurotrauma.* 2001;18(9):947-56.
- 21- Alamdary SZ, Khodaghali F, Shaerzadeh F, Ansari N, Sonboli A, Tusi SK. *S. choleroleuca*, *S. mirzayanii* and *S. santolinifolia* protect PC12 cells from H₂O₂-induced apoptosis by blocking the intrinsic pathway. *Cytotechnology.* 2012;64(4):403-19.
- 22- Redshaw JD, Bisby MA. Comparison of the effects of sciatic nerve crush or resection on the proteins of fast axonal transport in rat dorsal root ganglion cell axons. *Exp Neurol.* 1985;88(2):437-46.
- 23- Ghelardini C, Galeotti N, Di Cesare Mannelli L, Mazzanti G, Bartolini A. Local anaesthetic activity of beta-caryophyllene. *Farmaco.* 2001;56(5-7):387-9.
- 24- Santos FA, Rao VS. 1,8-cineol, a food flavoring agent, prevents ethanol-induced gastric injury in rats. *Dig Dis Sci.* 2001;46(2):331-7.
- 25- Landa P, Kokoska L, Pribylova M, Vanek T, Marsik P. In vitro anti-inflammatory activity of carvacrol: Inhibitory effect on COX-2 catalyzed prostaglandin E(2) biosynthesis. *Arch Pharm Res.* 2009;32(1):75-8.
- 26- Cavalcante Melo FH, Rios ER, Rocha NF, Citó Mdo C, Fernandes ML, de Sousa DP, de Vasconcelos SM, de Sousa FC. Antinociceptive activity of carvacrol (5-isopropyl-2-methylphenol) in mice. *J Pharm Pharmacol.* 2012;64(12):1722-9.
- 27- Melo FH, Moura BA, de Sousa DP, de Vasconcelos SM, Macedo DS, Fonteles MM, Viana GS, de Sousa FC. Antidepressant-like effect of carvacrol (5-Isopropyl-2-methylphenol) in mice: involvement of dopaminergic system. *Fundam Clin Pharmacol.* 2011;25(3):362-7.
- 28- Ferrer I, Planas AM. Signaling of cell death and cell survival following focal cerebral ischemia: Life and death struggle in the penumbra. *J Neuropathol Exp Neurol.* 2003;62(4):329-39.
- 29- Baser KH. Biological and pharmacological activities of carvacrol and carvacrol bearing essential oils. *Curr Pharm Des.* 2008;14(29):3106-19.
- 1- Sunderland S. *Nerve Injuries and their repair: A critical appraisal.* London: Churchill Livingstone. 1991.
- 2- Kerschensteiner M, Schwab ME, Lichtman JW, Misgeld T. In vivo imaging of axonal degeneration and regeneration in the injured spinal cord. *Nat Med.* 2005;11(5):572-7.
- 3- Dahlin LB. Techniques of peripheral nerve repair. *Scand J Surg.* 2008;97(4):310-6.
- 4- Yin Q, Kemp GJ, Frostick SP. Neurotrophins, neurones and peripheral nerve regeneration. *J Hand Surg Br.* 1998;23(4):433-7.
- 5- Janicsak G, Zupko I, Nikolovac MT, Forgo P, Vasas A, Mathe I. Bioactivity-guided study of anti-proliferative activities of *Salvia* extracts. *Nat Prod Commun.* 2011;6(5):575-9.
- 6- Ahmed B, Al-Howiriny T, Al-Rehaily A, Mossa J. Verbenacine and salvinine: two new diterpenes from *Salvia verbenaca*. *Z Naturforsch C.* 2004;59(1-2):9-14.
- 7- Asadi S, khodaghali F, Esmaili MA, Khoramian Tusi S, Ansari N, et al. Chemical composition analysis, antioxidant, antiglycating activities and neuroprotective effect of *S. chloroleuca*, *S. mirzayanii* and *S. santolinifolia* from Iran. *Am J chin Med.* 2011;39(3):615-38.
- 8- Yousefzadi M, Sonboli A, Ebrahimi SN, Hashemi SH. Antimicrobial activity of essential oil and major constituents of *Salvia chloroleuca*. *Z Naturforsch C.* 2008;63(5-6):337-40.
- 9- Ali Shahi Nourani F, Sefidkon F, Yousefzadi M, Nemati S, Khajepiri M. Investigation of chemical compositions and anti-microbial effects of essential oils of *Nepeta fissa*. *Iran J Med Aromat Plants.* 2005;21(4):435-64.
- 10- Khaliyazadeh MA, Esmaili A, Rustaiyan A, Eslami B, Masoudi Sh. Chemical composition of essential oils of three *Salvia* species growing wild in Iran. *Chem Nat Comp.* 2011;46(6):985-7.
- 11- Haznedaroglu MZ, Karabay NU, Zeybek U. Antibacterial activity of *Salvia tomentosa* essential oil. *Fitoterapia.* 2001;72(7):829-31.
- 12- Imanshahidi M, Hosseinzadeh H. The pharmacological effects of *Salvia* species on the central nervous system. *Phytother Res.* 2006;20(6):427-37.
- 13- Paknejadi M, Foroohi F, Yousefzadi M. Antimicrobial activities of the essential oils of five *Salvia* species from Tehran province, Iran. *J Param Sci.* 2012;3(2):12-8.
- 14- Cho JY, Chang HJ, Lee SK, Kim HJ, Hwang JK, Chun HS. Amelioration of dextran sulfate sodium-induced colitis in mice by oral administration of beta-caryophyllene, a sesquiterpene. *Life Sci.* 2007;80(10):932-9.
- 15- Juergens UR, Dethlefsen U, Steinkamp G, Gillissen A, Repges R, Vetter H. Anti-inflammatory activity of 1,8-cineol (eucalyptol) in bronchial asthma: A double-blind placebo-controlled trial. *Respir Med.* 2003;97(3):250-6.