

هرنی مزوکولیک، علتی نادر برای انسداد روده باریک (یک مطالعه موردی)

بهرام پورسیدی^۱ - حسین طاهری^۲ - منصور صفایی^۳ - فاطمه نادری پور^۴

چکیده

مقدمه: فتق مزوکولیک بسیار نادر است به گونه ای که شیوع دقیق آن هنوز نامشخص می باشد. تظاهرات بالینی آن غیراختصاصی بوده و از استفراغ های صفراوی و دردهای مزمن شکمی که با غذا خوردن تشدید می شود تا موارد بدون علامتی که حین یک عمل جراحی به طور اتفاقی کشف می شوند، متغیر است. تشخیص قبل از عمل آن علی رغم تکنیکهای رادیوگرافیک موجود هنوز مشکل است. **شرح مورد:** در این مطالعه یک مرد ۴۳ ساله با علائم بالینی انسداد روده باریک، بدون سابقه ای از عمل جراحی قبلی و با تشخیص فتق مزوکولیک معرفی می شود. **نتیجه گیری:** از آنجایی که فتق مزوکولیک می تواند با ایجاد ولولوس یا استرانگولاسیون تهدید کننده حیات بیمار باشد، تشخیص زودرس آن ضروری است. شک بالینی قوی و اقدام جراحی سریع در این بیماران باعث کاهش عوارض و مرگ و میر می گردد. **کلید واژه ها:** هرنی مزوکولیک؛ انسداد روده؛ فتق داخلی

افق دانش؛ فصلنامه دانشگاه علوم پزشکی و خدمات بهداشتی درمانی گناباد (دوره ۱۵؛ شماره ۲؛ تابستان سال ۱۳۸۸)

دریافت: ۱۳۸۷/۷/۲ اصلاح نهایی: ۱۳۸۸/۴/۲۸ پذیرش: ۱۳۸۸/۵/۸

۱- استادیار، متخصص جراحی عمومی، دانشکده پزشکی، دانشگاه علوم پزشکی کرمان

۲- نویسنده مسؤل: متخصص جراحی عمومی، بیمارستان ۱۵ خرداد، دانشگاه علوم پزشکی گناباد

آدرس: گناباد- بیمارستان ۱۵ خرداد - بخش جراحی

تلفن: ۰۵۳۳-۷۲۳۱۱۱۲ نمابر: ۰۵۳۳-۷۲۳۱۱۱۶ پست الکترونیکی: ht23766@yahoo.com

۳- استادیار، متخصص جراحی عمومی، دانشکده پزشکی، دانشگاه علوم پزشکی اصفهان

۴- دانشجوی پزشکی، دانشکده پزشکی، دانشگاه علوم پزشکی کرمان

مقدمه

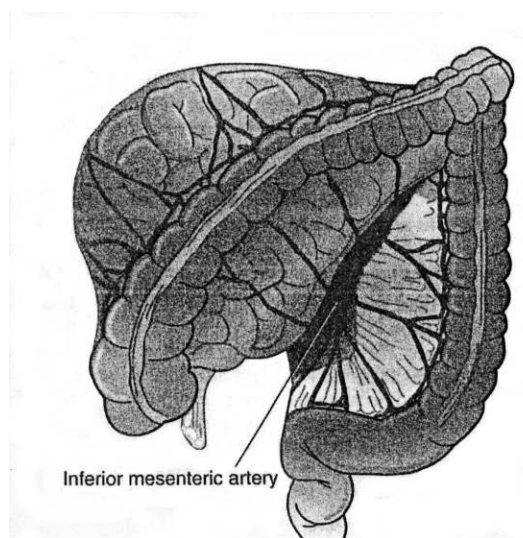
فتق مزوکولیک یکی از انواع فتق داخلی است که بسیار نادر بوده به طوری که شیوع واقعی آن هنوز نامشخص است و تاکنون بندرت در مقالات علمی گزارش شده است. این نوع فتق از فتق های مادرزادی ناشایعی است که در آن روده باریک از پشت مزوکولون هرئیه می شود و علت آن چرخش غیرطبیعی میان روده می باشد.

فتق مزوکولیک به دو نوع چپ و راست تقسیم بندی شده و اکثراً بعد از عمل جراحی یا اتوپسی تشخیص داده می شود. فتق مزوکولیک راست در اثر نقص چرخش میان روده به دور شریان مزانتریک فوقانی به وجود می آید. این حالت موجب می شود که اکثر قسمتهای روده باریک در سمت راست شریان مزانتریک فوقانی قرار بگیرند.

چرخش خلاف جهت عقربه های ساعت سکوم و پروگزیمال کولون در سمت راست شکم و ثابت شدن آن توسط پریئتوئن پوسترولترال، موجب گیرافتادن روده باریک

در پشت مزانتر کولون راست می شود. عروق ایلتوکولیک، کولیک راست و کولیک میانی در جدار قدامی دیواره ساک قرار می گیرند و شریان مزانتریک فوقانی در امتداد مرز داخلی گردن ساک هرنی عبور می کند (شکل ۱).

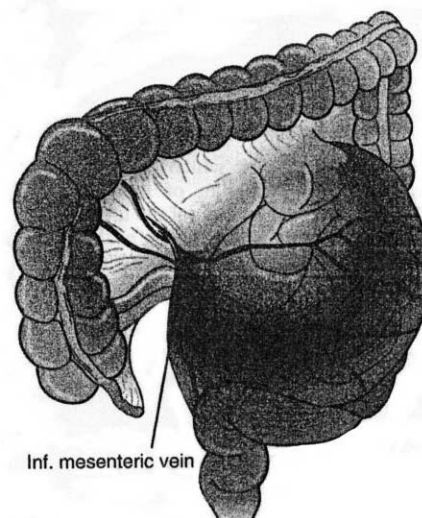
فتق مزوکولیک چپ در اثر هرئیه شدن روده باریک بین ورید مزانتریک تحتانی و چسبندگی های خلفی پریئتوئن جداری مزوکولون نزولی به رتروپریئتوئن به وجود می آید. شریان و ورید مزانتریک تحتانی از عناصر موجود در جدار ساک هرنی می باشند (شکل ۲). به نظر شیوع فتقهای مزوکولیک سمت چپ بیشتر از سمت راست می باشد (۴-۱). شایعترین تظاهر کلینیکی فتق مزوکولیک، انسداد روده باریک بوده و ممکن است بیمار با علائم انسداد حاد یا مزمن روده باریک مراجعه نماید. به علت طبیعت دوره ای انسداد و نیز پروگزیمال بودن محل انسداد معمولاً اتساع شکم وجود ندارد (۶،۵،۱).



شکل ۲: فتق مزوکولیک چپ

آنژیوگرافی عروق مزانتر با نشان دادن آنومالی های عروقی موجب تشخیص سریعتر بیماری شوند (۹-۷،۱).

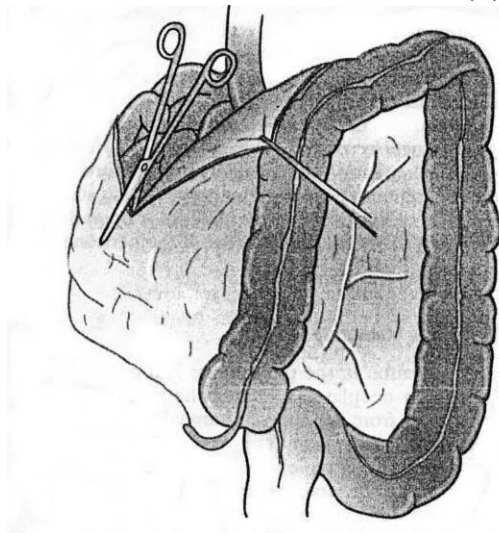
تکنیک جراحی درمان یک بیمار با فتق مزوکولیک راست شامل انسزیبون رفلکشن پریئتوئن لترال کولون صعودی همراه با جابجایی کولون صعودی به سمت چپ است. پس از انجام عملیات آزادسازی، روده باریک در سمت راست و کولون صعودی به سمت چپ متمایل می شود و چنین



شکل ۱: فتق مزوکولیک راست

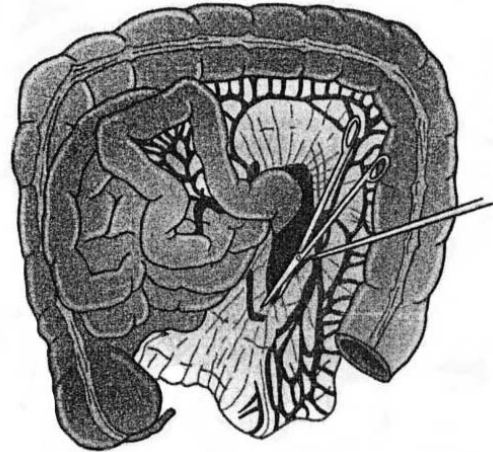
UGI (سری دستگاه گوارش فوقانی) و سیتی اسکن حساسیت کافی برای تشخیص این بیماری ندارند؛ با این وجود معمولاً از این روشها کمک گرفته می شود. مطالعات رادیوگرافیک با باریوم نشان دهنده جابجایی روده باریک به سمت چپ یا راست شکم است. انجام سی تی اسکن با کنترل وریدی ممکن است نشان دهنده جابجایی عروق مزانتر باشد. ممکن است انجام سونوگرافی داپلر و یا

سمت راست ورید مزانتریک تحتانی و به وضعیت نرمال برگرداندن روده باریک از زیر ورید مزانتریک فوقانی است؛ سپس ورید به محل اصلی خود برگردانده می شود. در این وضعیت ممکن است گردن فتق با بخیه کردن پریتون در نزدیک ورید به رتروپریتون بسته شود (شکل ۴) (۱۱-۹،۷،۱).



شکل ۴: تکنیک عمل جراحی در فتق مزوکولیک راست

به نظر می رسد که اصلاً میان روده چرخشی نداشته است. بازکردن گردن ساک فتق باعث آسیب به عروق مزانتریک فوقانی شده و آزادسازی روده باریک با موفقیت انجام نمی شود (شکل ۳) (۱۱-۹،۷،۱). تکنیک عمل جراحی در یک بیمار با فتق مزوکولیک چپ به صورت برش بر روی چسبندگی های پریتونال در



شکل ۳: تکنیک عمل جراحی در فتق مزوکولیک راست

معرفی بیمار

بیمار مرد ۴۳ ساله اهل و ساکن رودبار، کشاورز با تحصیلات پنجم ابتدایی بود که از حدود ۴ ماه قبل به دنبال مصرف مایعات و جامدات دچار اتساع شکم شده و به دنبال آن حالت تهوع و استفراغ داشته است. استفراغ بیمار در ابتدا حاوی مواد غذایی خورده شده و سپس به صورت مایعات صفاوی بوده است. مشکل بیمار به صورت دوره ای از حدود ۸ سال قبل به صورت دل درد، تهوع و استفراغ شروع شده که هر بار حدود ۵ روز طول می کشیده و بیمار با مراجعه به پزشک عمومی و دریافت داروهای ضد استفراغ بهبودی نسبی پیدا می کرده است. فاصله بین این دوره ها گاه یک تا دو سال طول می کشیده و در این بین بیمار مشکل خاصی نداشته است.

مشکلات بیمار از حدود ۴ ماه قبل از مراجعه تشدید شده و درد وی به صورت مداوم وجود داشته و گاهاً تنها پس از استفراغ کاهش می یافته است. بیمار در این مدت حدود

بیست کیلوگرم کاهش وزن داشته که بیشتر ناشی از ترس از دل درد و تهوع و استفراغ به دنبال مصرف غذا بوده است. بیمار سابقه قبلی عمل جراحی، سابقه بستری در بیمارستان، سابقه بیماری قلبی، ریوی، کلیوی و کبدی نداشته است. وی به متخصص داخلی مراجعه و مورد بررسیهای پاراکلینیک متعددی قرار گرفته و برای وی داروهای همچون ملین، ضد استفراغ و ضد اسید تجویز شده است. نتایج آزمایشهای ESR, AntiEndomesial Ab, CA-125, Stool Exam انجام شده برای بیمار نرمال بوده است.

با تشخیص احتمالی کانسر سیگموئید برای بیمار مطالعات رادیوگرافیک متعددی همچون سونوگرافی شکم و لگن، گرافی ساده شکم، کولونوسکوپی و باریم انما انجام شده است.

در گرافی CXR، سایه گازی در زیر دیافراگم در سمت چپ نرمال بوده اما یک ضایعه غیر کلسیفیه غیرطبیعی در

شده است و سن تشخیص این بیماران بین ۴ ماهگی تا ۲۵ سالگی بوده و بیمار معرفی شده ما تنها بیماری است که در سن بالا (۴۳ سالگی) مشکل وی تشخیص و مورد عمل جراحی قرار گرفته است (۶, ۱۰, ۱۲, ۱۳).

جنسیت ده مورد از بیماران معرفی شده در مقالات همانند بیمار ما مذکر و در هشت مورد مؤنث بوده است، با این وجود با توجه به تعداد کم بیماران، نمی توان به طور قاطع ارجحیت جنسی برای این بیماری قائل شد (۱۱-۹, ۷, ۱). هرچند در بیمار معرفی شده انجام اقدامات پاراکلینیک تا قبل از انجام عمل جراحی موجب تشخیص قطعی بیماری نشده، ممکن بود انجام سونوگرافی داپلر و یا آزیوگرافی عروق مزانتیر با نشان دادن آنومالی های عروقی موجب تشخیص سریعتر بیماری می گردید.

در بیماران معرفی شده در مقالات قبلی شش مورد بیماری در سمت راست و در دوازده مورد (همانند بیمار معرفی شده) بیماری در سمت چپ وجود داشت (۱۱-۹, ۷, ۱).

هرنی مزوکولیک می تواند بدون علامت باشد و یا اینکه به طور اتفاقی حین لاپاراتومی و یا اتوپسی یا حین مطالعات رادیوگرافیک کشف شود. در بررسی مقالات موجود شایعترین تظاهر بیماران انسداد روده باریک یا سابقه ای از دردهای مبهم شکمی عودکننده بود. علائم مزمن در ۶۹ درصد از بیماران وجود داشت. میانگین زمان از موقع شروع جدی علائم تا هنگام تشخیص، حدود ۲-۱ سال (کمترین ۲ ماه و بیشترین ۲۲ سال) بود این زمان در مورد بیمار ما حدود ۴ ماه بود (۶, ۱۰, ۱۲, ۱۳).

در دو مورد از موارد معرفی شده در مقالات، بیمار هنگام لاپاراتومی دچار اختناق و ایسکمی روده شده بود و در سایر موارد همانند بیمار معرفی شده، تنها مشکل بیمار به هنگام تشخیص، انسداد ساده روده بوده است.

در تمامی بیمارانی که تاکنون تشخیص قطعی فتق مزوکولیک برای آنها داده شده است، همانند بیمار ما تشخیص تنها پس از انجام عمل جراحی داده شده است (۱۱-۹, ۷, ۱). در بیماران بررسی شده در ۸۵ درصد موارد (همانند بیمار معرفی شده)، بیماران پس از عمل مشکل خاصی نداشتند و در

این ناحیه نیز مطرح شده بود. در گرافی شکم، سطح های متعدد مایع - هوا در سمت راست و فوقانی شکم گزارش شده بود.

نتیجه بررسی Uppr GI Sries، اتساع قسمت دوم و سوم دئودنوم و تصویر اثر فشاری روی ناحیه میانی قسمت سوم دئودنوم، همچنین اتساع قسمت چهارم دئودنوم و ابتدای ژژنوم بود.

در گزارش باریم انمای انجام شده تنگی خفیف در ناحیه کولون سیگموئید و در بیوپسی انجام شده از ناحیه کولون کولیت غیراختصاصی مزمن گزارش شده بود. در سونوگرافی انجام شده اتساع لوپهای روده باریک در قسمت فوقانی شکم و تشخیص سندرم شریان مزانتیریک فوقانی و یا تنگی در قسمت چهارم دئودنوم مطرح شده بود.

علی رغم اقدامات انجام شده تشخیص قطعی بیمار نامشخص باقیمانده و بیمار سودی از مصرف داروهای متعدد نبرده و نهایتاً با تشخیص سندرم شریان مزانتیریک فوقانی به جراح ارجاع گردیده است.

در بدو مراجعه به جراح بیمار مردی میانسال بود که ظاهری کاشکتیک داشته و دارای دیسترس خاصی نبود. مخاط ایکتریک نبوده و لنفادنوپاتی قابل لمسی نداشت. سمع قلب و ریه در حد نرمال بود. شکم متسع نبوده و بیمار از دل دردهای کولیکی شاکی بود. در سمع شکم صداهای روده ای افزایش یافته و در لمس، حساسیت شکمی در تمام شکم به خصوص در ناحیه ربع فوقانی چپ وجود داشت. بیمار سابقه عدم دفع مدفوع و عدم دفع گاز از حدود ۲ روز قبل از مراجعه داشت. نهایتاً بیمار با تشخیص انسداد روده باریک کاندید عمل جراحی لاپاراتومی گردید.

حین عمل تمامی روده باریک در داخل یک ناحیه ساک مانند در سمت چپ قرار داشت که با بازکردن ساک، روده ها آزاد گردیدند. بیمار بعد از دو روز بستری در بخش و پس از تحمل رژیم با حال عمومی خوب مرخص گردید.

بحث

براساس مدارک به دست آمده از منابع اطلاعاتی تاکنون در حدود ۱۸ مورد بیمار با فتق مزوکولیک گزارش

۵ درصد بیماران دچار ایلئوس های طول کشیده روده ها شده بودند که نهایتاً با درمان طبی بهبود یافتند بود (۱۳، ۱۲، ۱۰، ۶).

ندارند و نهایتاً می توان چنین ابراز نمود که علی رغم پیشرفت روشهای رادیوگرافیک و انجام تصویربرداری های متعدد بیمار قبل از عمل، هنوز تشخیص قطعی بیماری فقط پس از انجام عمل جراحی امکان پذیر است و با توجه به احتمال عارضه دار شدن انسداد ساده و تبدیل آن به یک انسداد کامل و یا مختنق، توجه دقیق و کافی به علائم بالینی بیمار و انجام عمل جراحی به موقع روشی مطمئن در درمان این بیماری است.

نتیجه گیری

به علت ماهیت دوره ای انسداد و نیز پروگزیمال بودن محل انسداد در فتقهای مزوکولیک، معمولاً علائم بالینی تیپیک انسداد، همچون اتساع شکم وجود ندارد. یافته های رادیوگرافیک حساسیت کافی برای تشخیص این بیماری

References:

- 1- Janin Y, Stone AM, Wise L. Mesenteric hernia. Surg Gynaecol Obstet 1980; 150: 747-54.
- 2- Alvear DT, Jacobs RA. Case report congenital mesocolic hernia. Pub Med 1976; 79: 76-78.
- 3- Rescorla FJ, Grosfeld JL. Anomalies of rotation and fixation. Surgery 1990; 108: 710-7154.
- 4- Spigland N. Brandt ML, Yazbeck. Malrotation presenting beyond the neonatal period. J Pediatr Surg 1990; 25: 1139-1142.
- 5- Mecussen C, Huyghe M, Deckers K. Paraduodenal hernia evoking intermittent abdominal pain. Acta Chir Belg 2006; 106: 211-4.
- 6- Brehm V, Smithuis R, Doornebosch PG. A left paraduodenal hernia causing acute bowel obstruction: A case report. Acta Chir Belg 2006; 106: 436-7.
- 7- J.R. Mehall, J.C. Chandler, R.L. Mehall et al., Management of typical and atypical intestinal malrotation. J Pediatr Surg 2002; 37: 1169-1172.
- 8- Jabra AA, Eng J, Zaleski CG, et al. CT of small-bowel obstruction in children: Sensitivity and specificity. AJR 2001; 177: 431- 436.
- 9- Ghahremani GG. Internal abdominal hernias. Surg Clin North Am 1984; 64: 393-406.
- 10- Tauro LF, Vijaya G, D'Souza C.R.S, Ramesh HC, Shetty SR, Hegde BR, Deepak J. Mesocolic hernia: An unusual internal hernia. The Saudi journal of gastroenterology 2007; 13(3): 141-143.
- 11- Yokota T, Yamada Y, Murakami Y, Yasuda M, Teshima S, Kunii Y, et al. Emergency abdominal surgery for sigmoid mesocolic hernia. Am J Emerg Med 2002; 20: 137-38.
- 12- Munir A, Saleem SM, Hussain S. Paraduodenal hernia: A case report. J Pak Med Assoc 2004; 54: 162-3.
- 13- Halpenny J. Internal hernia: With a report of a case of Mesocolic Hernia. Can Med Assoc J 1992; 2: 1094-8.

Mesocolic hernia: An unusual cause of small bowel obstruction, a case report

B. Purseyedi¹, H. Taheri², M. Safaei³, F. Naderipour⁴

Abstract

Background: Mesocolic hernias are extremely rare. Their exact incidence is still unknown. The clinical features are nonspecific and range from bilious vomiting and chronic abdominal pain exacerbated by meals, to asymptomatic presentations incidentally discovered during surgery. Preoperative diagnosis still is difficult in spite of imaging techniques currently available.

Case report: In this study we report mesocolic hernias in 43 year-old male patient, which presented as small bowel obstruction without any prior abdominal surgery.

Conclusion: Since mesocolic hernia can become life threatening if complications of obstruction by strangulation or volvulus occur, early diagnosis of this disorder is essential. A high index of suspicion with prompt surgical intervention may be the key to the reduction of morbidity and mortality in such patients.

Keywords: Mesocolic Hernia; Internal Hernia; Intestinal Obstruction

Ofogh-e-Danesh. GMUHS Journal. 2009; Vol. 15, No. 2

¹- Assistant Professor, Department of Surgery, Kerman University of Medical Sciences and Health Services, Kerman, Iran.

²- **Corresponding Author;** General Surgeon, Gonabad University of Medical Sciences and Health Services, Gonabad, Iran.

Tel: +98-533-7231112 **Fax:** +98-533-7231116 **E-mail:** ht23766@yahoo.com

³- Assistant Professor, Department of Surgery, Isfahan University of Medical Sciences and Health Services, Isfahan, Iran.

⁴- Medical Student, Kerman University of Medical Sciences and Health Services, Kerman, Iran.