Horizon of Medical Sciences
Volume 23, Issue 3, Summer 2017
Pages: 235-242
Type: Original Research

Healing Effect of Conditioned Medium of Adipose Tissue-Derived Mesenchymal Stem Cells on Histomorphometric Changes of Mice Testis in Busulfan Induced-Azoospermia Model

Payehdar A.[1] *MSc*, Hosseini S.E.* *PhD*, Mehrabani D.[2] *PhD*, Forouzanfar M.[3] *PhD*

*"Biology Department, Science Faculty, Shiraz Branch" and "Biology Department, Science Faculty, Marvdasht Branch", Islamic Azad University, Shiraz, Iran
[1]"Biology Department, Science Faculty, Shiraz Branch" and "Biology Department, Science Faculty, Fars Science and Research Branch", Islamic Azad University, Shiraz, Iran
[2]Stem Cell and Transgenic Technology Research Center, Shiraz University of Medical Sciences, Shiraz, Iran
[3]Biology Department, Science Faculty, Marvdasht Branch, Islamic Azad University, Marvdasht, Iran

Abstract

Aims: Conditioned medium of mesenchymal stem cells have a positive effect on repairing damaged tissues because of having metabolites, growth factors and cytokines. The aim of current study was to investigate the healing effect of conditioned medium of adipose tissue-derived stem cells on histomorphometric changes of testis in treated mice with busulfan.

Materials & Methods: In this experimental study, 18 adult male mice were divided into the three equal groups including control group (Without treatment), azoospermia sham and experimental groups. The sham and experimental groups were induced azoospermia by two injection of 10mg/kg busulfan intraperitoneally, with 21 days interval. 35 days after the second injection of busulfan, the experimental group treated with conditioned medium of adipose tissue-derived stem cells, and 60 days after conditioned medium injection, the testes of mice were removed and histomorphometric evaluation was done. The results were analyzed by SPSS 18 software using Mann-Whitney, ANOVA and Tukey's *post hoc* tests.

Findings: The lumen diameter and area of the seminiferous tubules in the three groups did not have any significant difference; however, the total diameter, cellular diameter, cellular area, cross-sectional area and spermatogenesis index of the seminiferous tubules were significantly decreased in the experimental group compared to the control group ($p<0.05$), while they were significantly increased compared to the azoospermia sham group ($p<0.001$). Also, the number of tubules and numerical density of the seminiferous tubules were significantly increased in the azoospermia sham compared to the control and experimental groups ($p<0.001$).

Conclusion: Secretory factors of conditioned medium from adipose tissue-derived stem cells could be effective in the restoration of spermatogenesis in busulfan-induced infertile mice.

Keywords
Azoospermia [https://www.ncbi.nlm.nih.gov/mesh/68053713];
Adipose Tissue [https://www.ncbi.nlm.nih.gov/mesh/68000273];
Mice [https://www.ncbi.nlm.nih.gov/mesh/68051379];
Culture Media, Conditioned [https://www.ncbi.nlm.nih.gov/mesh/68017077];
Mesenchymal Stromal Cells [https://www.ncbi.nlm.nih.gov/mesh/68059630]

---

*Corresponding Author
Tel: +98 (71) 43311148
Fax: +98 (71) 43311172
Address: Science Faculty, Shiraz Branch, Islamic Azad University, Kilometer 5 of Sadra Road, Shiraz, Iran. Postal Code: 71886-566575
ebrahim.hossini@yahoo.com
Received: December 8, 2016 Accepted: January 30, 2017 ePublished: July 22, 2017

اثر درمانی محیط کشت حاصل از سلول‌های بنیادی مزانشیمی مشتق از بافت چربی بر تغییرات هیستومورفومتریک بیضه موش در مدل آزواسپرمی القایی با بوسولفان

آرش پایه‌دار MSc
"گروه زیست‌شناسی، دانشکده علوم، واحد شیراز" و "گروه زیست‌شناسی، دانشکده علوم، واحد علوم و تحقیقات فارس"، دانشگاه آزاد اسلامی، شیراز، ایران
سیدابراهیم حسینی* PhD
"گروه زیست‌شناسی، دانشکده علوم، واحد شیراز" و "گروه زیست‌شناسی، دانشکده علوم، واحد مرودشت"، دانشگاه آزاد اسلامی، شیراز، ایران
داود مهربانی PhD
مرکز تحقیقات فناوری ترانسژنیک و سلول‌های بنیادی، دانشگاه علوم پزشکی شیراز، شیراز، ایران
محسن فروزان‌فر PhD
گروه زیست‌شناسی، دانشکده علوم، واحد مرودشت، دانشگاه آزاد اسلامی، مرودشت، ایران

چکیده

اهداف: محیط کشت رویی سلول‌های بنیادی مزانشیمی به‌دلیل دارابودن متابولیت‌ها، فاکتورهای رشد و سیتوکین‌ها تاثیر مثبتی در ترمیم بافت‌های آسیب‌دیده دارد. هدف مطالعه حاضر، بررسی اثر درمانی محیط کشت حاصل از سلول‌های بنیادی مزانشیمی مشتق از بافت چربی بر تغییرات هیستومورفومتریک بیضه موش تحت تیمار با بوسولفان بود.

مواد و روش‌ها: در این مطالعه تجربی، ۱۸ سر موش سوری نر بالغ به‌طور تصادفی به سه گروه کنترل (بدون تیمار)، شاهد آزواسپرمی و تجربی تقسیم شدند. گروه‌های شاهد و تجربی با دو تزریق درون‌صفاقی بوسولفان با دوز ۱۰میلی‌گرم بر کیلوگرم به‌فاصله ۲۱ روز دچار آزواسپرمی شدند. گروه تجربی، ۳۵ روز پس از تزریق دوم بوسولفان، تحت درمان با محیط کشت رویی سلول‌های بنیادی مزانشیمی مشتق از بافت چربی قرار گرفت و پس از ۶۰ روز از تزریق محیط کشت رویی، بیضه موش‌ها جدا و بررسی هیستومورفومتریک انجام شد. نتایج توسط نرم‌افزار SPSS 18 و به‌کمک آزمون‌های آنالیز واریانس یک‌طرفه، تعقیبی توکی و من‌ویتنی تحلیل شدند.

یافته‌ها: قطر و مساحت لومنی لوله‌های منی‌ساز در سه گروه اختلاف معنی‌داری با یکدیگر نداشتند، اما در گروه تجربی قطر کلی، ضخامت و مساحت سلولی، مساحت مقطع عرضی و شاخص اسپرماتوژنز لوله‌های منی‌ساز نسبت به گروه کنترل کاهش معنی‌دار ($p<۰/۰۵$) و نسبت به گروه شاهد آزواسپرمی افزایش معنی‌دار نشان دادند ($p<۰/۰۰۱$). همچنین تعداد و تراکم عددی لوله‌های منی‌ساز در گروه شاهد آزواسپرمی نسبت به گروه‌های کنترل و تجربی افزایش معنی‌داری داشت ($p<۰/۰۰۱$).

نتیجه‌گیری: فاکتورهای ترشحی محیط کشت رویی حاصل از سلول‌های بنیادی بافت چربی می‌تواند در ترمیم اسپرماتوژنز در موش‌های نابارورشده با بوسولفان موثر باشد.

کلیدواژه‌ها: آزواسپرمی، بافت چربی، موش، محیط کشت رویی، سلول بنیادی مزانشیمی

تاریخ دریافت: ۱۳۹۵/۰۹/۱۸
تاریخ پذیرش: ۱۳۹۵/۱۱/۱۱
*نویسنده مسئول: ebrahim.hossini@yahoo.com

مقدمه

اسپرماتوژنز فرآیندی است که با تکثیر و تمایز سلول‌های بنیادی اسپرماتوگونی صورت می‌پذیرد. این سلول‌ها روی غشای پایه لوله‌های منی‌ساز واقع شده‌اند و سلول‌های سرتولی آنها را احاطه کرده‌اند. این مجموعه، محیطی را فراهم می‌آورد که باعث عملکرد و بقای اسپرماتوژنز می‌شود[1]. هر گونه تغییر در این محیط باعث اختلال در اسپرماتوژنز می‌شود که به‌نوبه خود می‌تواند باعث ناباروری موقت یا دایم شود[2]. ناباروری در مردان یکی از دلایل شایع ناباروری است که برخی از انواع آن را می‌توان به‌کمک روش‌های کمک‌باروری درمان نمود، اگر چه درمان ناباروری‌های ناشی از آزواسپرمی، چالشی بزرگ در علوم پزشکی به‌حساب می‌آیند[3].

ناباروری ناشی از مصرف داروهایی نظیر بوسولفان که در شیمی‌درمانی افراد مبتلا به سرطان مورد استفاده قرار می‌گیرند، از نگرانی‌های قابل توجه محافل پزشکی محسوب می‌شوند[4]. بوسولفان (۱ و ۴-بوتان‌دیول‌دی‌متان‌سولفونات)، نوعی داروی آنتی‌نئوپلازی و آلکیله‌کننده DNA است که برای درمان لوسمی میلوژنوس و درمان انواعی از سرطان‌ها مورد استفاده قرار می‌گیرد. بوسولفان از طریق تشکیل اتصالات عرضی DNA-DNA، DNA-پروتئین و شکستن رشته منفرد باعث ازبین‌بردن رده‌های مختلف سلول‌های اسپرماتوگونی می‌شود و اگر چه درمان با بوسولفان باعث نابودی تمامی اسپرماتوگونی‌ها نمی‌شود، اما می‌تواند باعث ناباروری موقت یا دایم شود[5]. پس از درمان با بوسولفان مهم‌ترین عامل تخریب سلول‌های زایا ازبین‌رفتن توازن میان تکثیر و آپوپتوز اپی‌تلیوم زایا است[6].

تجربیات حیوانی بیانگر توانایی سلول‌های بنیادی در بازگرداندن باروری، پس از شیمی‌درمانی در حیوانات هستند. از مهم‌ترین سلول‌های بنیادی که امروزه توجه اکثر محققان را به خود جلب کرده است، می‌توان به سلول‌های بنیادی مزانشیمی اشاره نمود[7, 8]. این سلول‌ها، جمعیتی از سلول‌های بنیادی سوماتیک چندتوان هستند که در بافت‌هایی نظیر مغز استخوان، عضلات اسکلتی، مغز، بافت چربی، خون بند ناف، خون محیطی و بافت‌های پیوندی پوست شناسایی شده‌اند. این سلول‌ها برای مارکرهای سطحی از جمله CD29، D44، CD73، CD90 و CD105 مثبت بوده و برای مارکرهای سطحی هماتوپویتیک مانند CD34 و CD45 منفی هستند[9]. از این میان، سلول‌های بنیادی مزانشیمی مشتق از بافت چربی به‌دلیل توان تمایزی بالا، رشد سریع و آسان در محیط کشت و روش‌های ساده و ایمن برای به‌دست‌آوردن این بافت، برای درمان‌های ترمیمی و ناباروری مورد توجه قرار گرفته‌اند. برخی از مطالعات نشان داده‌اند که پیوند سلول‌های بنیادی مزانشیمی مشتق از بافت چربی به بیضه موش‌های نابارورشده با بوسولفان موجب بازگشت باروری در آنها شده است. اگر چه مکانیزم ترمیمی به‌طور کامل مشخص نشده است، اما به‌نظر می‌رسد این سلول‌ها، یا با مهاجرت به محیط لوله‌های منی‌ساز آسیب‌دیده به سلول‌های زایشی منی‌ساز تمایز می‌یابند، یا با ترشح فاکتورهای پاراکراین موجب بازگشت اسپرماتوژنز می‌شوند[7, 10].

نشان داده شده است که سلول‌های بنیادی مزانشیمی مشتق از بافت چربی در محیط کشت، سیتوکین‌ها و فاکتورهای رشد را ترشح می‌کنند که تاثیرات ضدالتهابی، تعدیل‌کننده سیستم ایمنی، ضدآپوپتوزی و همچنین اثرات تکثیری دارند[11]. برخی از گزارش‌ها تاثیرات مثبت محیط کشت رویی حاصل از سلول‌های بنیادی

مزانشیمی مشتق از بافت چربی را بر روند ترمیم بافت‌های بدن تایید می‌کنند. بنابراین می‌توان با استفاده از این نوع محیط کشت و با حذف سلول تا حدود نسبتاً زیادی از مشکلات حضور سلول در بدن مانند واکنش‌های ایمنی و تشکیل تومورهای احتمالی جلوگیری کرد[11,12].

با توجه به اینکه تاکنون مطالعه چندانی در مورد محیط کشت حاصل از سلول‌های بنیادی مزانشیمی مشتق از بافت چربی روی بیضه موش‌های نابارورشده با بوسولفان صورت نگرفته است، لذا این پژوهش با هدف بررسی تاثیر ترشحات حاصل از این سلول‌ها بر تغییرات هیستومورفومتریک بیضه موش‌های بالغ تحت تیمار با بوسولفان انجام شد.

مواد و روش‌ها

در این مطالعه تجربی که در مرکز تحقیقات فناوری ترانس‌ژنیک و سلول‌های بنیادی دانشگاه علوم پزشکی شیراز انجام شد، از ۱۸ سر موش سوری نر بالغ از نژاد Balb/C با وزن تقریبی ۲±۳۰ گرم که در مرکز تحقیقات فناوری ترانس‌ژنیک و سلول‌های بنیادی دانشگاه علوم پزشکی شیراز پرورش یافته بودند، استفاده شد. همه حیوانات در شرایط دمایی مناسب (۲۲±۲°C) و ۱۲ ساعت روشنایی با آب و غذای یکسان و بدون محدودیت نگه‌داری شدند. پروتکل تحقیق براساس قوانین بین‌المللی در مورد حمایت از حیوانات آزمایشگاهی تنظیم و در کمیته اخلاق دانشگاه تحت شماره IR.Miau13952009 ثبت شد.

برای انجام مطالعه، حیوانات به‌طور تصادفی به سه گروه کنترل، شاهد آزواسپرمی و تجربی تقسیم شدند. حیوانات گروه کنترل تحت هیچ تیماری قرار نگرفتند و حیوانات گروه شاهد و تجربی با دو تزریق درون‌صفاقی بوسولفان با دوز ۱۰میلی‌گرم بر کیلوگرم به‌فاصله ۲۱ روز دچار آزواسپرمی شدند. با توجه به اینکه طول دوره اسپرماتوژنز در موش سوری حدود ۳۵ روز است، برای ایجاد بیشینه تخریب اسپرماتوژنز، روزی که تزریق دوم بوسولفان صورت پذیرفت به‌عنوان روز صفر در نظر گرفته شد[13, 14]. حیوانات گروه تجربی، ۳۵ روز پس از تزریق دوم بوسولفان، تحت درمان با محیط کشت رویی سلول‌های بنیادی مزانشیمی مشتق از بافت چربی قرار گرفتند و پس از ۶۰ روز از تزریق محیط کشت رویی، تمام حیوانات بعد از بی‌هوشی با اتر کشته شدند و نمونه‌گیری از آنها انجام شد.

برای تهیه محیط کشت رویی، بافت چربی اینگوینال و اطراف بیضه یک موش که با اتر بی‌هوش شده بود، جداسازی شد و به‌منظور حذف سلول‌های خونی سه‌بار با فسفات‌بافرسالین (Gibco؛ ایالات متحده) حاوی ۱% پنی‌سیلین و استرپتومایسین (BioWest؛ فرانسه) شست‌وشو داده شد. بافت چربی جدا شده، قطعه‌قطعه شد و برای هضم، در مجاورت کلاژناز تیپ دو ۲% در دمای ۳۷°C به‌مدت ۴۰ دقیقه قرار گرفت. کلاژناز با PBS خنثی شد و مخلوط حاصل به‌مدت ۵ دقیقه با ۱۵۰۰ دور در دقیقه سانتریفیوژ شد. بعد از دورریزی مایع رویی، ۱۰میلی‌لیتر DMEM (Biovet؛ بلغارستان) حاوی ۱۰% سرم جنینی گاو (Biovet؛ بلغارستان) و ۱% پنی‌سیلین و استرپتومایسین به آن اضافه شد و سوسپانسون حاصل به فلاسک ۲۵میلی‌لیتری انتقال یافت و در انکوباتور در دمای ۳۷°C، رطوبت اشباع و دی‌اکسیدکربن ۵% برای رسیدن به پاساژ اول انکوبه شد. محیط کشت هر سه روز یک‌بار تعویض شد و وقتی سلول‌ها به تراکم ۸۰% رسیدند با تریپسین ۰/۲۵% (Gibco؛ ایالات متحده) برداشت شدند و تا پاساژ چهارم کشت داده شدند. در پایان پاساژ چهارم، محیط کشت رویی جمع‌آوری شد و قبل از تزریق به لوله وابران بیضه موش‌های گروه تجربی تحت تیمار با محیط کشت، به‌مدت ۵ دقیقه با ۱۵۰۰ دور در دقیقه سانتریفیوژ و تغلیظ شد.

برای تعیین توانایی تمایزی، سلول‌ها در محیط استئوژنیک شامل DMEM حاوی ۱۵% FBS، ۵۰میکروگرم بر میلی‌لیتر آسکوربات-۲-فسفات (Wako Chemicals؛ ایالات متحده)، ۱۰ نانومولار دگزامتازون (Sigma-Aldrich؛ ایالات متحده) و ۱۰ میلی‌مولار بتا-گلیسرول‌فسفات (Sigma-Aldrich؛ ایالات متحده) قرار گرفتند. محیط‌های کشت تمایزی هر سه روز یک‌بار تعویض شد و پس از ۲۱ روز، تمایز سلول‌ها به استئوبلاست‌ها با رنگ‌آمیزی آلیزارین‌رد (Sigma-Aldrich؛ ایالات متحده) و با میکروسکوپ نوری (Nikon؛ ژاپن) مورد بررسی قرار گرفت.

۳۵ روز پس از آخرین تزریق بوسولفان، موش‌های گروه تجربی با کتامین (۵میلی‌گرم بر کیلوگرم وزن بدن) و زایلازین (۲۰میلی‌گرم بر کیلوگرم وزن بدن) بی‌هوش شدند و تمام نواحی شکمی آنها تراشیده و استریل شد. سپس در ناحیه شکمی موش‌ها برشی به‌طول یک‌سانتی‌متر زده شد و بیضه‌های راست و چپ برای تزریق محیط کشت خارج شدند. در زیر میکروسکوپ استریو مدل SZN (Optika؛ ایتالیا) با استفاده از سرنگ انسولین که توسط لوله‌ای پلاستیکی به یک پیپت پاستور نازک متصل شده بود، محیط کشت رویی حاصل از سلول‌های بنیادی مزانشیمی مشتق از بافت چربی در ترکیب با رنگ تریپان‌بلو (به نسبت ۱:۱ و به میزان ۱۰۰ میکرولیتر محیط کشت‌رویی) به درون لوله‌های وابران تزریق شد. در حضور رنگ، محیط کشت ردیابی شد تا وارد فضای بینابینی بیضه نشود. پس از تزریق، بیضه‌ها به درون ناحیه شکمی بازگردانده شد و سپس ناحیه شکمی بخیه شد[10].

۶۰ روز پس از تزریق محیط کشت رویی، همه حیوانات با اتر بی‌هوش شدند و بیضه‌های آنها خارج شد و به‌منظور تثبیت بافتی در فرمالین ۱۰% قرار گرفتند. پس از طی مراحل مرسوم بافتی، نمونه‌ها با پارافین قالب‌گیری شدند و از هر بیضه ۵ برش عرضی به‌ضخامت ۵میکرون تهیه شد. برش‌های بافتی با هماتوکسیلین و ائوزین رنگ‌آمیزی شدند و سپس در زیر میکروسکوپ نوری مورد ارزیابی هیستولوژیک و هیستومورفومتریک قرار گرفتند. مطابق با روش *پناهی* و همکاران[14] در هر برش، ۱۰ لوله منی‌ساز گرد و تقریباً گرد با استفاده از نرم‌افزار Dinocapture 2.0 (ورژن ۱.۴.۳) با بزرگ‌نمایی ×۱۰۰ از لحاظ قطر کلی و لومنی لوله‌های منی‌ساز، ضخامت و مساحت سلولی لوله‌های منی‌ساز، مساحت لومنی و مقطع عرضی لوله‌های منی‌ساز، تعداد و تراکم عددی لوله‌های منی‌ساز و شاخص اسپرماتوژنز توسط یک نفر و به‌صورت کاملاً تصادفی اندازه‌گیری شدند.

قطر کلی لوله‌های منی‌ساز (D) براساس میانگین دو قطر عمودبرهم از یک طرف غشای پایه تا طرف دیگر محاسبه شد. به‌طور مشابه، قطر لومنی لوله‌های منی‌ساز (Ld) از میانگین دو قطر عمودبرهم فضای لومنی به‌دست آمد و ضخامت سلولی

لوله‌های منی‌ساز (Cd) ابتدا از تفریق قطر کلی و لومنی و سپس میانگین آن، اندازه‌گیری شد. برای محاسبه مساحت سلولی لوله‌های منی‌ساز (Ca) از فرمول $Ca=\pi Cd^2$ و برای محاسبه مساحت لومنی لوله‌های منی‌ساز (La) از فرمول $La=\pi Ld^2/4$ استفاده شد و مساحت مقطع عرضی لوله‌های منی‌ساز (Ac) با توجه به معادله $Ac=\pi D^2/4$ به‌دست آمد. در تمامی فرمول‌ها π عدد ثابت و معادل ۳/۱۴۲ بود. تراکم عددی لوله‌های منی‌ساز (Nv) از رابطه $Nv=NA/(D+T)$ به‌دست آمد که در این رابطه NA تعداد لوله‌های منی‌ساز در واحد سطح بیضه، D قطر کلی و T ضخامت مقطع است. شاخص اسپرماتوژنز براساس توانایی اسپرماتوژنزی لوله‌های منی‌ساز و شمارش تیپ‌های سلولی مختلف و تعداد سلول‌های اسپرماتید گرد و دراز است که بر این اساس هر لوله منی‌ساز با مقیاس صفر تا ۷ نمره‌بندی شد:

نمره صفر= فاقد سلول‌های زایا، نمره یک= فقط حضور اسپرماتوگونی‌ها، نمره ۲= حضور اسپرماتوگونی‌ها و اسپرماتوسیت‌ها، نمره ۳= حضور اسپرماتوگونی‌ها، اسپرماتوسیت‌ها و اسپرماتیدهای گرد با تعداد کمتر از ۵۰ اسپرماتید دراز، نمره ۴= حضور اسپرماتوگونی‌ها، اسپرماتوسیت‌ها و اسپرماتیدهای گرد و بیش از ۵۰ تا ۷۵ اسپرماتید دراز، نمره ۵= حضور اسپرماتوگونی‌ها، اسپرماتوسیت‌ها و اسپرماتیدهای گرد و بیش از ۷۵ تا ۱۰۰ اسپرماتید دراز، نمره ۶= حضور اسپرماتوگونی‌ها، اسپرماتوسیت‌ها و اسپرماتیدهای گرد و بیش از ۱۰۰ تا ۱۵۰ اسپرماتید دراز ، نمره ۷= حضور تمام تیپ‌های سلولی و بیش از ۱۵۰ اسپرماتید دراز در هر لوله منی‌ساز[14].

در پایان، نتایج به‌دست‌آمده با استفاده از نرم‌افزار آماری SPSS 18 و پس از تایید نرمال‌بودن توزیع داده‌ها توسط آزمون کولموگروف-اسمیرنوف، به‌کمک آزمون‌های آنالیز واریانس یک‌طرفه و آزمون تعقیبی توکی مورد تجزیه و تحلیل قرار گرفتند. همچنین شاخص ناپارامتری اسپرماتوژنز با آزمون من‌ویتنی مورد تجزیه و تحلیل قرار گرفت.

یافته‌ها

سلول‌ها در پاساژ چهارم، ظاهری دوکی‌شکل و شبه‌فیبروبلاستی داشتند که از خصوصیات اصلی سلول‌های بنیادی مزانشیمی است (شکل ۱).

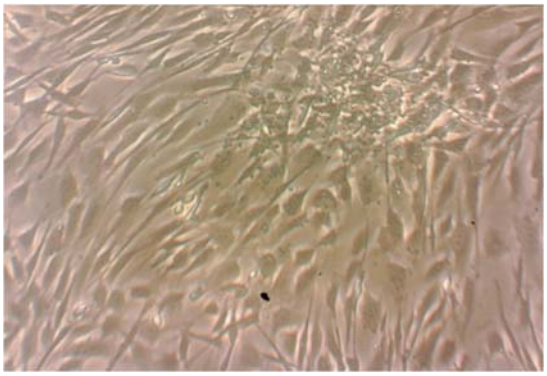

شکل ۱) ظاهر دوکی‌شکل و شبه‌فیبروبلاستی سلول‌های بنیادی مزانشیمی مشتق از بافت چربی در پاساژ چهارم

۲۱ روز پس از کشت سلول‌ها در محیط استئوژنیک، حضور رسوبات معدنی به‌علت تمایز سلول‌های مزانشیمی به استئوبلاست‌ها با رنگ‌آمیزی آلیزارین‌رد مشاهده شد (شکل ۲).

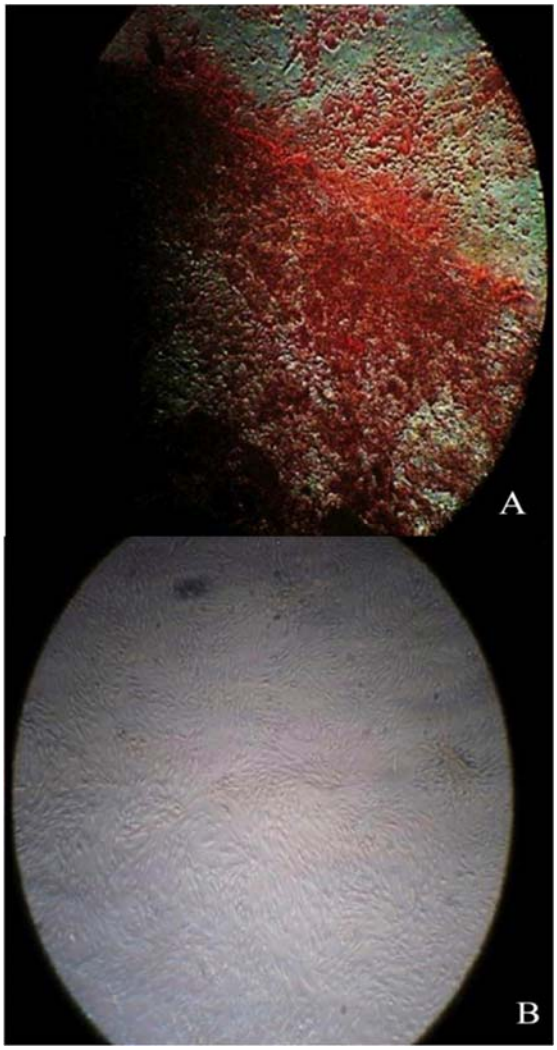

شکل ۲) A: تمایز سلول‌های بنیادی مزانشیمی مشتق از بافت چربی به سلول‌های استئوبلاست در محیط استئوژنیک با رنگ‌آمیزی آلیزارین‌رد، B: در مقایسه با گروه کنترل

براساس یافته‌های بافت‌شناختی، در گروه کنترل اسپرماتوژنز به‌صورت فعال در حال انجام بود و انواع رده‌های سلولی در اپی‌تلیوم زایشی به‌همراه سلول‌های سرتولی در لوله‌های منی‌ساز مشاهده شد. در گروه شاهد آزواسپرمی، ضخامت اپی‌تلیوم زایا به‌شدت کاهش یافته بود و فضای واکوئله وسیعی مشاهده شد و روی غشای پایه لوله‌های منی‌ساز حیوانات این گروه تعداد کمی سلول اسپرماتوگونی وجود داشت، سلول‌های سرتولی قابل مشاهده بودند و اسپرماتوژنز به‌طور کامل تخریب شده بود. در گروه تجربی تحت تیمار با محیط کشت رویی در بیشتر لوله‌های منی‌ساز انواع رده‌های سلولی شامل اسپرماتوگونی، اسپرماتوسیت، اسپرماتید و اسپرم وجود داشت، فضای واکوئله از بین رفته بود و ضخامت لایه اپی‌تلیوم زایشی نسبت به گروه شاهد آزواسپرمی افزایش زیادی داشت، اما نسبت به گروه کنترل ضخامت لایه اپی‌تلیوم زایشی

نسبتاً کاهش یافته بود و تعداد اسپرماتید کمتری مشاهده شد (شکل ۳).

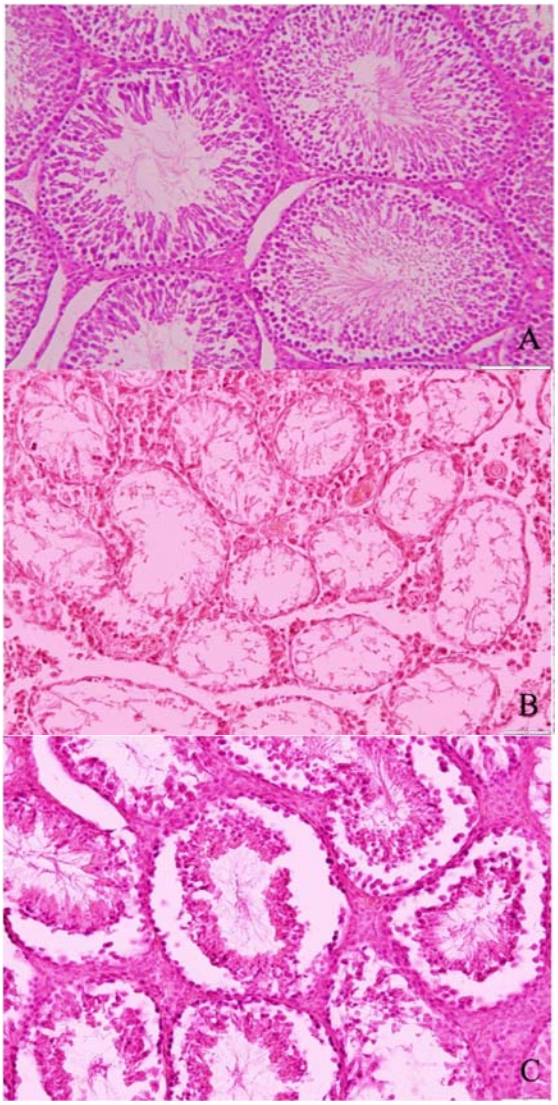

شکل ۳) فتومیکروگراف لوله‌های منی‌ساز با رنگ‌آمیزی هماتوکسیلین و ائوزین (×۱۰۰). A: در گروه کنترل ساختار بافتی طبیعی و رده‌های کامل اپی‌تلیوم زایا با تراکم بالا مشاهده می‌شود. B: در گروه شاهد آزواسپرمی قطر لوله‌های منی‌ساز به‌شدت کاهش یافته و فضاهای واکوئله در اپی‌تلیوم زایا مشاهده می‌شود؛ اسپرماتوژنز به‌طور کامل تخریب شده است. C: در گروه تجربی بیشتر لوله‌های منی‌ساز، اسپرماتوژنز فعال را نشان می‌دهند. در مقایسه با گروه آزواسپرمی قطر لوله‌ها افزایش یافته و فضاهای واکوئله در اپی‌تلیوم زایا تا حدود زیادی از بین رفته است (خطوط سفید پایین عکس معادل ۵۰میکرومتر است).

براساس یافته‌های هیستومورفومتریک، قطر و مساحت لومنی لوله‌های منی‌ساز در هر سه گروه اختلاف معنی‌داری با یکدیگر نداشتند، اما قطر کلی، ضخامت و مساحت سلولی، مساحت مقطع عرضی و شاخص اسپرماتوژنز لوله‌های منی‌ساز در گروه شاهد آزواسپرمی نسبت به گروه کنترل و تجربی تحت تیمار با محیط کشت رویی کاهش معنی‌داری نشان داد ($p<۰/۰۰۱$). به‌علاوه، در قطر کلی، ضخامت و مساحت سلولی، مساحت مقطع عرضی و شاخص اسپرماتوژنز لوله‌های منی‌ساز در گروه تجربی نسبت به گروه کنترل کاهش معنی‌دار و نسبت به گروه شاهد آزواسپرمی افزایش معنی‌دار مشاهده شد ($p<۰/۰۵$). همچنین تعداد لوله‌های منی‌ساز در واحد سطح و تراکم عددی لوله‌های منی‌ساز در گروه شاهد آزواسپرمی نسبت به گروه کنترل و تجربی افزایش معنی‌داری داشت ($p<۰/۰۰۱$)، اما هر دو شاخص در گروه تجربی نسبت به گروه کنترل اختلاف معنی‌داری نداشتند (جدول ۱).

جدول ۱) مقایسه میانگین آماری یافته‌های هیستومورفومتریک در گروه‌های مورد مطالعه (تعداد در هر گروه= ٦ سر)

گروه کنترل	گروه شاهد آزواسپرمی	گروه تجربی
قطر لومنی لوله‌های منی‌ساز (میکرومتر)		
۹۲/٦٦±۲/٤۰^{a}	۹۷/۲۲±۱/۷٤^{a}	۹۲/٤۰±۲/۰۳^{a}
مساحت لومنی لوله‌های منی‌ساز (میکرومتر مربع)		
۷۱۹۵/۹۳±۳۹۵/۸۱^{a}	۷۶۳۹/۸۷±۲۵۷/۲۵^{a}	۷۰۹۲/۵۸±۳۳۲/٤۷۱^{a}
قطر کلی لوله‌های منی‌ساز (میکرومتر)		
۲۳۰/۱۷±۳/۵٤^{a}	۱۲۱/۹۲±۱/٤۵^{b**}	۲۱۷/٤٤±۲/۵۷^{c*}
ضخامت سلولی لوله‌های منی‌ساز (میکرومتر)		
۶۸/۷۵±۱/۵۰^{a}	۱۲/۳٤±۰/۵٦^{b**}	٦۲/۵۲±۱/۱۳^{c*}
مساحت سلولی لوله‌های منی‌ساز (میکرومتر مربع)		
۱۵۵۵۸/۳۸±٦٤۵/۵۷^{a}	۵۶۷/٤۵±۵۹/۵۷^{b**}	۱۲۷۶۳/۳۸±٤۳٤/۳۸^{c*}
مساحت مقطع عرضی بر واحد سطح (میکرومتر مربع)		
۴۲۵۹۱/۰٦±۱۳۱۷/۱۹^{a}	۱۱۸۲٤/٤۰±۲۸٤/۵۹^{b**}	۳۷۷۵۹/۷۷±۸۸۱/۷٦^{c*}
تعداد لوله‌های منی‌ساز (در واحد میلی‌متر مربع)		
۷/۵۵±۰/۵۹^{a}	۱۴/۷۸±۰/٤۱^{b**}	۷/۵۵±۰/۱۳^{a}
تراکم عددی لوله‌های منی‌ساز		
۰/۰۲۵±۰/۰۰۰۵^{a}	۰/۱۱±۰/۰۰۳^{b**}	۰/۰۲۷±۰/۰۰۰۸^{a}
شاخص اسپرماتوژنز		
۶/۲۵±۰/۰۸^{a}	۱/۷۳±۰/۰٤^{b**}	۶/۱۹±۰/۱۵^{c*}

a، b، c: حروف نامشابه نشان‌دهنده اختلاف معنی‌دار بین گروه‌ها است.
*اختلاف معنی‌دار گروه تجربی نسبت به گروه کنترل در سطح $p<۰/۰۵$
**اختلاف معنی‌دار گروه شاهد آزواسپرمی نسبت به گروه کنترل و تجربی در سطح $p<۰/۰۰۱$

بحث

نتایج پژوهش حاضر نشان داد که تزریق محیط کشت رویی حاصل از سلول‌های بنیادی مشتق از بافت چربی به موش‌های آزواسپرمی القایی با بوسولفان باعث افزایش ضخامت اپی‌تلیوم زایا و بهبود اسپرماتوژنز نسبت به گروه شاهد آزواسپرمی شد. این مساله نشان می‌دهد که محیط کشت رویی سلول‌های بنیادی مشتق از بافت چربی می‌تواند در ترمیم اسپرماتوژنز موثر باشد. در این پژوهش از دو دوز بوسولفان ۱۰میلی‌گرم بر کیلوگرم به‌فاصله ۲۱ روز استفاده شد که در مطالعات قبلی نشان داده است که می‌تواند باعث ازبین‌رفتن اپی‌تلیوم زایا و توقف اسپرماتوژنز در حیوانات مدل شود[10, 14] [۱۰، ۱۴]. همچنین مشخص شده است که پس از بوسولفان‌درمانی، سلول‌های سوماتیک بیضه نیز ممکن است دچار آسیب شوند. فیلامنت‌های حد واسط ویمنتین از اجزای اصلی اسکلت سلولی سلول‌های سرتولی هستند که اطراف هسته این سلول‌ها قرار گرفته‌اند. بوسولفان با تغییر در بیان ژن ویمنتین باعث تخریب اسکلت سلولی سلول‌های سرتولی و به‌طور همزمان آپوپتوز گسترده در اپی‌تلیوم زایا می‌شود[15, 16].

سلول‌های بنیادی مزانشیمی به‌علت ویژگی‌های تمایز چندرده‌ای، ضدالتهابی و آپوپتوزی به‌عنوان ابزاری قدرتمند در پزشکی ترمیم

شناخته شده‌اند[12]. مطالعات اخیر نشان می‌دهند که پیوند سلول‌های بنیادی مشتق از بافت چربی در موش‌های صحرایی آزواسپرمی القایی با بوسولفان موجب بازگشت باروری در آنها شده است. این مطالعات بر دو استراتژی استوار است: ۱) تمایز این سلول‌ها به سلول‌های عملکردی هدف در شرایط القایی مناسب، ۲) ترشح فاکتورهای تروفیک برای تحریک سلول‌های بنیادی اندوژن یا ترمیم سلول‌های آسیب‌دیده[7, 17]. با این حال هنوز مکانیزم عمل این سلول‌ها در ترمیم بافت‌های آسیب‌دیده به‌طور کامل مشخص نشده است، اما برخی از مطالعات پیشنهاد می‌کنند که ممکن است عملکرد درمانی آنها به‌واسطه تاثیرات پاراکراین باشد[12]. از طرف دیگر، پیوند سلول‌های بنیادی مزانشیمی می‌تواند با مشکلاتی مانند ایجاد تومور و ایمنی‌زایی در بدن فرد میزبان همراه باشد[18, 19].

اگر چه مطالعات مختلفی در مورد پیوند سلول‌های بنیادی مزانشیمی در درمان ناباروری و بازگشت اسپرماتوژنز انجام شده، اما تاکنون مطالعه‌ای در زمینه تاثیر محیط کشت رویی این سلول‌ها با هدف درمان ناباروری روی بیضه انجام نگرفته است. البته لازم به ذکر است که تاثیر محیط کشت رویی سلول‌های بنیادی مزانشیمی بر بافت‌های دیگر مورد بررسی قرار گرفته است؛ *صدرایی* و همکاران با مقایسه اثر درمانی سلول‌های بنیادی مزانشیمی مغز استخوان و محیط کشت رویی آن در درمان استئوآرتریت مفصل زانوی خوکچه هندی، نشان دادند که محیط کشت رویی اثر درمانی مشابه با سلول‌های بنیادی مزانشیمی دارد[20]. مطالعات دیگر نیز نشان می‌دهند که ترشحات سلول‌های بنیادی مزانشیمی در درمان برخی از بیماری‌ها مانند نارسایی کلیوی، نارسایی حاد کبدی، سکته حاد قلبی، آسیب هیپوکسی مغز، التیام زخم، ترمیم استخوان و بافت‌های نرم موثر است[11, 12, 21].

براساس مطالعه *مقدس‌علی* و همکاران، سیتوکین‌های ترشح‌شده در محیط کشت رویی حاصل از سلول‌های بنیادی مزانشیمی، ترمیم سلول‌های توبولی کلیه پس از نفروتوکسیسیتی را تحریک می‌کنند[21]. *ژو* و همکاران نشان داده‌اند که استفاده از محیط کشت رویی سلول‌های بنیادی بافت چربی می‌تواند باعث ترمیم زخم‌های پوستی در انسان شود. این مطالعه بیان می‌دارد که بیان mRNAی پروکلاژن نوع ۳ در گروه درمان با محیط کشت رویی سلول‌های بنیادی بافت چربی نسبت به گروه کنترل ۲/۶برابر است[11]. *پرز* و همکاران نشان دادند که تزریق فاکتور رشد کبدی به بیضه موش‌های نابارورشده با بوسولفان می‌تواند موجب بازگشت اسپرماتوژنز در آنها شود. به‌نظر می‌رسد فاکتور رشد کبدی سلول‌های بنیادی اسپرماتوگونی باقی‌مانده را تحریک می‌کند تا روند ترمیم اسپرماتوژنز سریع‌تر صورت پذیرد[22]. این گزارش و گزارش‌های دیگر پیشنهاد می‌کنند که ممکن است هم فاکتور رشد کبدی و هم فاکتور رشد هپاتوسیتی نقشی طبیعی در تکوین اسپرماتوژنز داشته باشند[22, 23].

تحقیقات نشان داده است که سلول‌های بنیادی مزانشیمی مشتق از بافت چربی می‌توانند در محیط کشت، فاکتورهای رشد و سیتوکین‌هایی مانند فاکتور نروتروفیک مشتق از گلیال (GDNF)، فاکتور رشد فیبروبلاستی پایه (bFGF)، فاکتور رشد شبه‌انسولینی-۱ (IGF-1)، فاکتور رشد استحاله‌ای بتا (TGF-β)، فاکتور رشد هپاتوسیتی (HGF)، فاکتور رشد اندوتلیال عروقی (VEGF)، اینترلوکین-۶ (IL-6) و اینترلوکین-۱۰ (IL-10) را ترشح کنند [۱۱، ۲۴، ۲۵]. تمایز و تکثیر سلول‌های بنیادی اسپرماتوگونی توسط فاکتورهای درونی خودشان و فاکتورهای بیرونی موجود در سلول‌های بنیادی تنظیم می‌شود. این تعادل پیچیده، تداوم اسپرماتوژنز در سراسر زندگی را تضمین می‌کند[26]. اگر چه مطالعات "*در شیشه*" نشان می‌دهند که فاکتورهای رشد لازم برای تکثیر سلول‌های بنیادی اسپرماتوگونی هنوز ناشناخته است، اما مطالعات "*در شیشه*" دیگر پیشنهاد می‌کنند که GDNF که به‌طور طبیعی از سلول‌های سرتولی ترشح می‌شود و عضو خانواده TGF-β است، به‌همراه IGF-1 و bFGF برای تکثیر و تمایز سلول‌های بنیادی اسپرماتوگونی ضروری است[27, 28]. IGF-1 با اتصال به گیرنده پروتئین‌کینازی خود مسیرهای Akt (سرین-پروتئین‌کیناز)/فسفواینوزیتیدکیناز۳ و پروتئین‌کیناز فعال‌شده با میتوژن را تحریک می‌کند که می‌تواند تکثیر و بقای سلولی را میانجی‌گری کند. همکاری مسیرهای پیام‌رسانی IGF-1 و GDNF از خودنوزایی سلول‌های بنیادی اسپرماتوگونی حمایت می‌کند[27].

همچنین سلول‌های بنیادی مزانشیمی مشتق از بافت چربی می‌توانند در محیط کشت، ویمنتین را با شدت بالایی بیان کنند[29]. به‌نظر می‌رسد با توجه به اثرات بوسولفان بر سلول‌های سرتولی و کاهش بیان ویمنتین، افزایش بیان ویمنتین توسط سلول‌های بنیادی مزانشیمی مشتق از بافت چربی در محیط کشت بتواند در ترمیم سلول‌های سرتولی موثر باشد. VEGF یک سیتوکین آنژیوژنیک است که موجب بقای سلول‌های اندوتلیال می‌شود و همچنین آپوپتوزیس را کاهش می‌دهد. سلول‌های سرتولی دارای گیرنده‌های VEGF هستند و نشان داده شده است که تزریق درون‌بیضه‌ای آن باعث کاهش آسیب بافتی و کاهش آپوپتوزیس سلول‌های زایا می‌شود[30]. IL-6 یک سیتوکین پلیوتروپیک است که توسط سلول‌های سرتولی سنتز می‌شود و بر عملکرد اپی‌تلیوم لوله‌های منی‌ساز از طریق تحریک سنتز ترانسفرین توسط سلول‌های سرتولی تاثیر می‌گذارد[31]. همچنین مقایسه میزان غلظت IL-10 که یک سیتوکین ضدالتهابی است در پلاسمای منی افراد بارور و نابارور، نشان می‌دهد که این میزان در افراد نابارور پایین‌تر است[32].

از جمله محدودیت‌های این مطالعه می‌توان به کم‌بودن تعداد حیوانات مورد آزمایش در هر گروه، کوتاه‌بودن دوره درمان و کم‌بودن دفعات تزریق محیط کشت رویی به بیضه حیوانات اشاره نمود. لذا پیشنهاد می‌شود در مطالعات بعدی برای حصول نتایج بهتر، چند تزریق محیط کشت رویی با دوره درمان طولانی‌تر صورت پذیرد.

نتیجه‌گیری

تزریق محیط کشت حاصل از سلول‌های بنیادی مزانشیمی مشتق از بافت چربی به موش‌های با اختلال آزواسپرمی القاشده با بوسولفان احتمالاً به‌دلیل داشتن فاکتورهای رشد، تمایزی و تکثیری موجب ترمیم اسپرماتوژنز و بهبود شاخص‌های بافت‌شناختی و هیستومورفومتریک بیضه‌ها می‌شود.

تشکر و قدردانی: نویسندگان این مقاله بر خود لازم می‌دانند تا از مسئولان دانشگاه آزاد اسلامی واحد شیراز، مرکز تحقیقات فناوری ترانس‌ژنیک و سلول‌های بنیادی دانشگاه علوم پزشکی شیراز که در انجام این مطالعه همکاری نمودند، تشکر و قدردانی نمایند.

تاییدیه اخلاقی: در تمام مراحل انجام این مطالعه، اصول اخلاقی کار با حیوانات رعایت شده است.

تعارض منافع: هیچ گونه تعارض منافع از طرف نویسندگان مقاله ارایه نشده است.

سهم نویسندگان: آرش پایه‌دار (نویسنده اول)، پژوهشگر اصلی (۳۰%)؛ سید ابراهیم حسینی (نویسنده دوم)، روش‌شناس/نگارنده مقدمه (۳۰%)؛ داود مهربانی (نویسنده سوم)، روش‌شناس/نگارنده بحث (۳۰%)؛ محسن فروزان‌فر (نویسنده چهارم)، تحلیل گر آماری (۱۰%)

منابع مالی: این پژوهش با حمایت مالی دانشگاه آزاد اسلامی واحد شیراز انجام گرفته است.

منابع

1- Griswold MD. Spermatogenesis: The Commitment to Meiosis. Physiol Rev. 2016;96(1):1-17.
2- Gutierrez K, Glanzner WG, Chemeris RO, Rigo ML, Comim FV, Bordignon V, et al. Gonadotoxic effects of busulfan in two strains of mice. Reprod Toxicol. 2016;59:31-9.
3- Chen H, Tang QL, Wu XY, Xie LC, Lin LM, Ho GY, et al. Differentiation of human umbilical cord mesenchymal stem cells into germ-like cells in mouse seminiferous tubules. Mol Med Rep. 2015;12(1):819-28.
4- Meistrich ML. Effects of chemotherapy and radiotherapy on spermatogenesis in humans. Fertil Steril. 2013;100(5):1180-6.
5- Zahkook SAM, Atwa A, Shahat MM, Mansour AM, Bakry S. Mesenchymal stem cells restore fertility in induced azoospermic rats following chemotherapy administration. J Reprod Infertil. 2014;5(2):50-7.
6- Choi YJ, Ok DW, Kwon DN, Chung JI, Kim HC, Yeo SM, et al. Murine male germ cell apoptosis induced by busulfan treatment correleates with loss of c-kit expression in a Fas/FasL and P53-independent manner. FEBS Lett. 2004; 575(1-3):41-51.
7- Cakici C, Buyrukcu B, Duruksu G, Haliloglu AH, Aksoy A, Isık A, et al. Recovery of fertility in azoospermia rats after injection of adipose-tissue derived mesenchymal stem cells: The sperm generation. BioMed Res Int. 2013;2013:1-18.
8- Tamadon A, Mehrabani D, Rahmanifar F, Jahromi AR, Panahi M, Zare S, et al. Induction of spermatogenesis by bone marrow-derived mesenchymal stem cells in busulfan-induced azoospermia in hamster. Int J Stem Cells. 2015;8(2):134-45.
9- Volarevic V, Bojic S, Nurkovic J, Volarevic A, Ljujic B, Arsenijevic N, et al. Stem cells as new agents for the treatment of infertility: Current and future perspectives and challenges. BioMed Res Int. 2014;2014:507234.
10- Mehrabani D, Hassanshahi MA, Tamadon A, Zare S, Keshavarz S, Rahmanifar F, et al. Adipose tissue-derived mesenchymal stem cells repair germinal cells of seminiferous tubules of busulfan-induced azoospermic rats. J Hum Reprod Sci. 2015;8(2):103-10.
11- Zhou BR, Xu Y, Guo SL, Xu Y, Wang Y, Zhu F, et al. The effect of conditioned media of adipose-derived stem cells on wound healing after ablative fractional carbon dioxide laser resurfacing. Biomed Res Int. 2013;2013:519126.
12- Linero I, Chaparro O. Paracrine effect of mesenchymal stem cells derived from human adipose tissue in bone regeneration. PLoS One. 2015;10(3):e119262.
13- Sirlin JL, Edwards RG. Duration of spermatogenesis in the mouse. Nature. 1957;180(4595):1138-9.
14- Panahi M, Karimaghai N, Rahmanifar F, Tamadon A, Vahdati A, Mehrabani D, et al. Stereological evaluation of testes in busulfan-induced infertility of hamster. Comp Clin Pathol. 2015;24(5):1051-6.
15- He D, Zhang D, Wei G, Lin T, Li X. Cytoskeleton vimentin disruption of mouse sertoli cells injured by nitrogen mustard in vitro. J Androl. 2007;28(3):389-96.
16- Kopcky M, Semecky V, Nachtigal P. Vimentin expression during altered spermatogenesis in rats. Acta Histochem. 2005;107(4):279-89.
17- Zhang D, Liu X, Peng J, He D, Lin T, Zhu J, et al. Potential spermatogenesis recovery with bone marrow mesenchymal stem cells in an azoospermic rat model. Int J Mol Sci. 2014;15(8):13151-65.
18- Yang JA, Chung HM, Won CH, Sung JH. Potential application of adipose-derived stem cells and their secretory factors to skin: Discussion from both clinical and industrial viewpoints. Expert Opin Biol Ther. 2010;10(4):495-503.
19- Piryaei A, Valojerdi MR, Shahsavani M, Baharvand H. Differentiation of bone marrow-derived mesenchymal stem cells into hepatocyte-like cells on nanofibers and their transplantation into a carbon tetrachloride-induced liver fibrosis model. Stem Cell Rev. 2011;7(1):103-18.
20- Sadraie MR, Mehrabani, Vahdati A. Comparison of therapeutic effects of bone marrow mesenchymal stem cells and liquid culture environment (secreta) in the treatment of induced knee abrasion created in guinea pigs. Armaghane Danesh. 2015;20(8):651-65. [Persian]
21- Moghadasali R, Mutsaers HA, Azarnia M, Aghdami N, Baharvand H, Torensma R, Wilmer MJ, Masereeuw R. Mesenchymal stem cell-conditioned medium accelerates regeneration of human renal proximal tubule epithelial cells after gentamicin toxicity. Exp Toxicol Pathol. 2013;65(5):595-600.
22- Pérez-Crespo M, Pericuesta E, Pérez-Cerezales S, Arenas MI, Lobo MV, Díaz-Gil JJ, et al. Effect of liver growth factor on both testicular regeneration and recovery of spermatogenesis in busulfan-treated mice. Reprod Biol Endocrinol. 2011;9:21-30
23- Catizone A, Ricci G, Del Bravo J, Galdieri M. Hepatocyte growth factor modulates in vitro survival and proliferation of germ cells during postnatal testis development. J Endocrinol. 2006;189(1):137-46.
24- Tsuji W, Rubin JP, Marra KG. Adipose-derived stem cells: Implications in tissue regeneration. World J Stem Cells. 2014;6(3):312-21.
25- Zhong Z, Gu H, Peng J, Wang W, Johnstone BH, March KL, et al. GDNF secreted from adipose-derived stem cells stimulates VEGF-independent angiogenesis. Oncotarget. 2016;7(24):36829-41.
26- Mei XX, Wang J, Wu J. Extrinsic and intrinsic factors controlling spermatogonial stem cell self-renewal and differentiation. Asian J Androl. 2015;17(3):347-54.
27- Kubota H, Avarbock MR, Brinster RL. Growth factors essential for self-renewal and expansion of mouse spermatogonial stem cells. Proc Natl Acad Sci U S A. 2004;101(47):16489-94.

28- Yang HY, Qu RM, Lin XS, Liu TX, Sun QQ, Yang C, et al. IGF-1 from adipose-derived mesenchymal stem cells promotes radioresistance of breast cancer cells. Asian Pac J Cancer Prev. 2014;15(23):10115-9.
29- Wang Q, Zhou L, Guo Y, Liu G, Cheng J, Yu H. Differentiation of human adipose-derived stem cells into neuron-like cells by Radix Angelicae Sinensis. Neural Regen Res. 2013;8(35):3353-8.
30- Tek M, Cayan S, Yilmaz N, Oguz I, Erdem E, Akbay E. The effect of vascular endothelial growth factor on spermatogenesis and apoptosis in experimentally varicocele-induced adolescent rats. Fertil Steril. 2009;91(Suppl 5):2247-52.
31- Boockfor FR, Schwarz LK. Effects of interleukin-6, interleukin-2, and tumor necrosis factor alpha on transferrin release from Sertoli cells in culture. Endocrinology. 1991;129(1):256-62.
32- Bialas M, Fiszer D, Rozwadowska N, Kosicki W, Jedrzejczak P, Kurpisz M. The role of IL-6, IL-10, TNF-alpha and its receptors TNFR1 and TNFR2 in the local regulatory system of normal and impaired human spermatogenesis. Am J Reprod Immunol. 2009;62(1):51-9.